12. B. 132.

Dr. Wiggleworth

Ueber die Natur

der

constitutionell-syphilitischen Affectionen.

Von

Rudolf Virchow.

Mit einer Tafel.

(Abdruck aus dem Archiv für path. Anat. und Physiologie. Bd. XV.)

Berlin.

Druck und Verlag von Georg Reimer.

1859.

CATALOGUED.
E. J. C.

1680

Die örtlichen Erkrankungen, welche das Bestehen constitutioneller Syphilis anzeigen, entwickeln sich erfahrungsgemäss bald kürzere, bald längere Zeit nach der ursprünglichen Infection. Es war daher ganz natürlich, dass man für die systematische Darstellung der Krankheit eine chronologische Eintheilung der Symptome wählte, und dass man die constitutionellen Erkrankungen wiederum in secundäre und tertiäre zerlegte. Ich weiss nicht, wer diese Eintheilung zuerst versucht hat, doch finde ich, dass schon Jean Louis Petit dieselbe gebraucht. Er sagt ausdrücklich (Traité des maladies des os. Paris 1735. T. II. p. 453), die syphilitische Exostose sei nicht „ein primitives Symptom", sondern erscheine nur im dritten Stadium (au troisième degré) der Krankheit. In das erste rechnete er den Tripper, den Chancer und gewisse Bubonen, die Phimose und Paraphimose; in das zweite die consecutiven Bubonen und die Pusteln, wobei nur zu bemerken ist, dass er die Bezeichnung der Pusteln noch in dem alten, sehr ausgedehnten Sinne für alle möglichen Formen von Exanthemen anwendet.

Ricord hat diesen unbefangenen Standpunkt ganz verändert. Freilich lässt auch er der Chronologie der Symptome ihr Recht, aber er verbindet damit zugleich wesentliche Kriterien, welche von dem Sitze und der Bedeutung der Localaffectionen hergenommen sind. Die secundären Affectionen, sagte er, seien nicht mehr contagiös, wohl aber erblich; die tertiären seien auch das letztere nur in der Art, dass sie, was ja übrigens schon früher oft be-

hauptet worden ist (vgl. Hänel, Diss. de spina ventosa. Lips. 1823. p. 41), eine Anlage zur Scrophulose begründeten. Man könne daher die Hypothese machen, dass das secundäre Symptom die virulente Ursache noch enthalte und dadurch unterhalten werde, während dieselbe in dem tertiären gänzlich umgewandelt sei. (Ricord, Traité pratique des maladies vénériennes. Paris 1838. p. 643. Briefe über Syphilis, deutsch von Liman. Berlin 1851. S. 222). Zu den secundären Symptomen rechnete Ricord den indurirten Chancer und die secundären Bubonen, die Hautsyphiliden, die Condylome (Tubercules muqueux), die Geschwüre des Rachens, des Gaumens und der Nase, die Iritis, die Sarcocele, das Ausfallen der Haare und Nägel; zu den tertiären die Tubercules profonds mit Einschluss des Lupus, die Knochenschmerzen, die Periostitis und Ostitis, die Gummigeschwülste und Nodi, die Affectionen der Muskeln, des Gehirns, der Leber u. s. w. Während die secundären Affectionen ihren Sitz auf der Haut, der Schleimhaut und ihren Anhängen hätten, befielen die tertiären vielmehr das subcutane, submucöse und fibröse Gewebe, die tieferen und inneren Organe.

Man kann gewiss alle Hochachtung vor den grossen Verdiensten des berühmtesten Syphilidologen hegen und doch zugestehen, dass diese Darstellung sehr unbefriedigend ist. Sie ist es nicht bloss aus den später zu berührenden wissenschaftlichen Gründen, sondern auch praktisch. Wäre wirklich eine so strenge Scheidung durch die Natur der beiden Reihen von Zufällen bedingt, so sollte man doch erwarten, dass auch die therapeutischen Angriffspunkte völlig verschiedene sein müssten. Aber Ricord wendet die mercurielle Behandlung nicht bloss auf secundäre, sondern auch auf viele Formen der tertiären Syphilis an, und indem er die virulente Ursache nicht mehr in den tertiären Formen wirksam sein lässt, bietet er den Gegnern der mercuriellen Behandlung eine bequeme Handhabe, die syphilitische Natur dieser Affectionen überhaupt zu leugnen und ihre Entstehung vielmehr der Behandlung als solcher zuzuschreiben. Auch sagt er selbst: „Eine scheinbare Unordnung in dieser vollkommenen Ordnung wird nur durch Dazwischenkommen der Therapie bewirkt, so dass man hier, wie ich noch später

beweisen werde, sagen kann: Oft ist die schönste Unordnung das Werk der Kunst."

Allein er täuscht sich, wenn er diese Unordnung nur der Therapie zuschreibt (vgl. Hassing, De syphilide kali hydrojodico tractata. Disquis. Havniae 1840.). Dieselbe liegt vielmehr in der oberflächlich klinischen Methode seiner Untersuchung. Die Syphilidologie kann der anatomischen Erfahrung ebenso wenig entbehren, wie die übrigen Zweige der grossen medicinischen Wissenschaft. So lange als es sich bloss um die einfache Chronologie der Erkrankungen oberflächlicher Organe handelte, mochte die klinische Beobachtung ausreichen. Als die Erkrankungen innerer Organe in Frage kamen, änderte sich das Verhältniss; denn wer will sich anheischig machen, jedesmal den Zeitpunkt zu bestimmen, wo die Erkrankung der Leber in der constitutionellen Syphilis beginnt? Freilich beschränkt sich Ricord nicht auf das grob empirische Kriterium der Chronologie, sondern er fügt noch zwei andere hinzu, ein physiologisches und ein anatomisches. Was das physiologische betrifft, so kann ich mich darüber kurz fassen. Nachdem ich die Inoculations-Versuche, welche Rinecker (Würzb. Verhandl. Bd. III. S. 375) mit secundär syphilitischen Producten anstellte, selbst mitangesehen habe, bin ich von der Ansteckungsfähigkeit der secundären Syphilis vollständig überzeugt, und es würde meiner Ansicht nach eine wirkliche Unterscheidung von der tertiären Syphilis gegeben sein, wenn sich erweisen liesse, dass die letztere niemals inoculationsfähig ist. Hierüber ist indess, soviel ich weiss, nichts Entscheidendes bekannt. Ebenso verhält es sich mit der erblichen Uebertragung. Dass Kinder mit tertiär syphilitischen Affectionen geboren werden oder sie in der ersten Zeit nach der Geburt bekommen, davon kann man sich leicht überzeugen. Nicht bloss die syphilitische Hepatitis, sondern noch viel häufiger die Tubercules profonds des Unterhautgewebes oder, wie Rinecker (Würzb. Verh. Bd. I. S. 117) sie genannt hat, das Knotensyphilid, kommen unter solchen Verhältnissen vor; ja ich habe bei Neugebornen mit congenitaler Syphilis nicht selten kleine, weisse, punktförmige Heerde in der Gehirnsubstanz gefunden, die ganz und gar aus Anhäufungen von Fettkörnchenkugeln bestanden. Aber ich kann nicht sagen,

ob die Eltern solcher Kinder tertiär syphilitisch waren; aus eigener Erfahrung weiss ich nur, dass secundär syphilitische Mütter tertiär syphilitische Kinder an der Brust hatten.

Diese Frage von den physiologischen Eigenschaften der constitutionellen Zustände ist überhaupt so schwierig, dass wahrscheinlich noch lange Zeit vergehen wird, ehe eine Einigung darüber gewonnen wird. Auch wird bei einem an sich so schlüpfrigen Thema der Zweifelsucht und den schlechten Spässen der Gegner stets ein bequemer Anknüpfungspunkt gegeben sein. Versuchen wir es daher mit der anatomischen Frage, welche unseren Hülfsmitteln näher liegt, und welche auch Ricord in seiner Weise beantwortet hat. Er classificirte die constitutionellen Affectionen nach dem Sitze. Einerseits sind gewisse Organe ausschliesslich der einen oder der anderen Reihe zugewiesen. Knochenaffectionen sind stets tertiär; Iris und Hoden leiden immer secundär *). Andererseits sind gewisse Organe beiden Reihen erreichbar, wie die Haut und die Schleimhäute, jedoch sitzen die tertiären Affectionen tiefer, die secundären oberflächlicher. Es werden demnach zwei verschiedene Principien der Classification in Anwendung gebracht, und Ricord irrt, wenn er glaubt, nur ein einziges zu gebrauchen. Denn gewiss wird er die Iris und die Hoden weder zu der äusseren Haut oder den Schleimhäuten, noch zu deren Anhängen zählen, wie es nach seinen Briefen (S. 222) scheinen könnte; das subcutane und submucöse Gewebe, das doch einer ganz anderen Erkrankungsreihe zugerechnet wird, dürfte viel eher in jene anatomische Kategorie gehören.

Immerhin ist es aber ein sehr primitiver Standpunkt, die anatomische Untersuchung bestimmter Krankheiten nur von dem Gesichtspunkt des Sitzes aus zu betreiben. Die wissenschaftliche Frage ist auch hier immer die nach der Natur der Veränderungen. Dieser pathologisch-anatomische Gesichtspunkt ist meines Wissens zuerst von Hrn. v. Bärensprung in einigen Berichten über die

*) Nachträglich scheint Ricord über die Hodenaffection die Ansicht geändert zu haben; er soll sie den frühesten Zufällen der Tertiärperiode zurechnen und höchstens 4—5 Monate nach der Infection entstehen gesehen haben (Canstatt's Jahresber. f. 1852, Bd. IV. S. 511).

Abtheilung für Syphilitische in der Charité angeregt (Annalen der Charité. VI. S. 56 u. VII. S. 173) und seitdem in einem Vortrage über tertiäre Syphilis in der Berliner Gesellschaft für wissenschaftliche Medicin genauer ausgeführt worden. Seine hier ausgesprochene Ansicht, dass die secundäre Syphilis wesentlich Hyperämien und einfache Exsudationen setze, die tertiäre dagegen überall Tuberkel hervorbringe, hat zu einer längeren Discussion geführt, an der auch ich mich betheiligte und die mir zunächst die Veranlassung gibt, meine Erfahrungen dem grösseren Publikum vorzulegen. Im engeren Kreise ist diess in Beziehung auf die Affectionen der Leber, der Knochen und der Luftwege schon wiederholt geschehen, sowohl in der Würzburger physikalisch-medicinischen Gesellschaft (Verhandl. Bd. IV. S. VII. Bd. VII. S. L), als auch auf der Naturforscher-Versammlung*) zu Tübingen (Tagblatt vom 23. Sept. 1853. No. 6. S. 63).

Zur Orientirung ist hier noch zu bemerken, dass v. Bärensprung in der Classification der syphilitischen Zufälle ganz wesentlich von Ricord abweicht. Er rechnet nur die einfache Iritis zu den secundären, dagegen die mit Tuberkelbildung verbundenen Affectionen der Iris und der Hoden mit denen der Leber und der

*) Der etwas kurze Protocollbericht lautet: „Virchow bezeichnet als charakteristisch für die syphilitische Hepatitis die Entwickelung eines neugebildeten gummösen Gewebes und die Atrophie des normalen Lebergewebes. Diese zwei verschiedenen Processe sind am Schädel auf Knochen und Periosteum in der Weise vertheilt, dass am Knochen die Atrophie entsteht und in die dadurch gebildete, besonders auf der inneren Schädelfläche sehr deutliche Lücke sich die vom Periosteum ausgehende Neubildung hineinlegt. Diese neugebildete Masse stimmt ziemlich genau überein mit dem, was man den indurirten Grund des gewöhnlichen Chankergeschwürs nennt, und findet sich in ähnlicher Weise auch noch in anderen syphilitisch erkrankten Organen. Dieselbe ist dem Bindegewebe an die Seite zu stellen, enthält aber ausser diesem noch zahlreiche Neubildungen und erhält durch rückschreitende Metamorphose nach und nach ein narbenähnliches Aussehen. In der Leber kann durch solche schwielige Stellen in der Nähe von Gallengängen ein hartnäckiger Icterus entstehen; im Gehirn kommt es auf die Localität der Ablagerung in der Nähe von diesen oder jenen Nerven an, welche Erscheinungen auftreten." Ich bemerke dazu nur, dass die Fassung des Berichtes mir nicht angehört, und dass eine etwas mehr authentische Fassung sich in meinem Referate über path. Anat. in Canstatt's Jahresber. für 1853, II. S. 66 findet.

Knochen, sowie mit den tief zerstörenden Schleimhautgeschwüren zu den tertiären Symptomen (a. a. O. VII. S. 93). Die secundären Affectionen treten nach ihm als begrenzte Entzündungen der oberflächlichen Corium-Schicht auf (maculöse und squamöse Formen), führen bei längerem Bestehen zu einer mehr oder weniger starken Hypertrophie des Papillarkörpers (papulöse Formen, Condylome) und endlich zu einer Ulceration, die den condylomatösen Charakter trägt, d. h. deren Boden der hypertrophische Papillarkörper ist, die sich mehr in die Tiefe ausbreitet und eine oberflächliche, allmälig wieder verschwindende Narbe trägt. Die tertiären Affectionen dagegen gehen von dem Corium selbst, dem subcutanen und submucösen Zellgewebe aus. „In diese Gewebe wird ein Anfangs gallertartiges, später tuberkulisirendes Exsudat ergossen, durch dessen Erweichung ein in die Tiefe greifender Ulcerationsprozess gesetzt wird, dem eine tiefe, strahlige, für immer sichtbar bleibende Narbe folgt. Die hierher gehörigen Formen können unter der Bezeichnung des syphilitischen Lupus zusammengefasst werden" (a. a. O. VI. S. 56).

Sigmund, bekanntlich einer der erfahrensten und ruhigsten Syphilidologen, spricht sich über die tertiären Symptome sehr vorsichtig aus. Er erklärt (Wiener Med. Wochenschr. 1856. No. 32), er nehme vorläufig den Ausdruck „tertiäre Erscheinungen" im Sinne der französischen Schule auf und füge nur noch die neuesten Ergänzungen der deutschen Schule hinzu, indem er die Erkrankungen des Knorpel- und Knochensystems sammt der ihrer Ueberzüge, die isolirten Knötchen- und Knoten-, dann die gleichen Schuppensyphilide, die eigenthümlichen Erkrankungen der Haarbälge und der Nägel, dann die Geschwüre der äusseren, sowie jene der Schleimhaut, den Tuberkel nach allen seinen Stadien, die Neuralgien in allen ihren Formen, die chronischen Muskelentzündungen (Contracturen), die besondere Erkrankung der Leber, der Milz und der Nieren, endlich die der längeren Erkrankung an Syphilis folgende Anämie und Hydrämie unter diese Gruppe zähle. Er wolle vorläufig nicht weiter gehen und eine zweite Gruppe, nämlich Exsudatprozesse auf Pleura, Endo- und Pericardium, Peritonaeum und Meningen, dann in den Lungen und in der Thymus-

drüse, endlich Lungentuberkulose und Skrophulose zu den tertiären Symptomen zählen, wie es von mehreren Seiten, neuerlich sehr nachdrücklich, versucht worden ist. Er sucht dann zu zeigen, dass stets secundäre Symptome den tertiären voraufgehen, obwohl auch er (Ebendas. No. 45) zugesteht, dass zwischen manchen secundären und tertiären Formen Uebergänge bestehen und es etwas willkürlich sei, wo man die Grenze stecken wolle. Secundäre Symptome entwickeln sich, wenn man von der Induration des ursprünglichen Geschwürs und den Bubonen absieht, nicht vor der 6ten Woche (Ebendas. No. 18); tertiäre sah er mit Ausnahme von Knochenleiden nicht vor dem 6ten Monate. Im Allgemeinen würde nach der Statistik von Sigmund Alles, was nach dem Beginne des zweiten Vierteljahres sich entwickelt, zu der tertiären Reihe gehören. Dieser rein chronologische Standpunkt ist wieder verschieden von dem rein anatomischen v. Bärensprung's und kommt nur zum Theil überein mit dem gemischten, chronologisch-anatomischen Ricord's.

Wie wir schon oben aus des Letzteren eigenem Munde hörten, liess nur der therapeutische Gesichtspunkt in dieser so geordneten Lehre eine Unordnung wahrnehmen. Ricord selbst hielt diese Unordnung nur für scheinbar. Andere hielten sie aber für wesentlich, und zwar um so mehr, als auch pathologische Bedenken über die Zusammengehörigkeit der consecutiven Zufälle der Syphilis vielfach bestanden. Insbesondere sind es die Antimercurialisten gewesen, welche bald ein grösseres, bald ein kleineres Gebiet von der Syphilis an die chronische Hydrargyrose zu bringen bemüht waren. Diese Bestrebungen sind bekanntlich in den letzten Jahren immer kühner geworden, bis Jos. Hermann (Die Behandlung der Syphilis ohne Mercur. Wien 1857.) geradezu alle consecutiven Zufälle der Syphilis für mercurielle erklärte und nur einen Theil der secundären (Condylome, Haut- und Rachenaffectionen) als primäre und von directer Infection abhängige der Syphilis beliess. Sowohl Hermann, als nach ihm Lorinser (Wiener Medic. Wochenschr. 1858. No. 19—21.) brachten für diese Auffassung einen sehr erheblichen Beweisgrund vor, nämlich das durch Kletzinsky gefundene*)

*) Leider sehe ich, dass auch dieser Fund des schönschreibenden Chemikers von

Quecksilber im Harn solcher Kranken, die bei constitutioneller Syphilis erfolgreich mit Jodkalium behandelt wurden.

Auch v. Bärensprung hat sich bis zu einem gewissen Maasse den Antimercurialisten angeschlossen. Nach ihm (Charité-Annalen VII. S. 176) „heilt Mercur überhaupt nicht die Syphilis, sondern der sich entwickelnde Mercurialismus bringt nur die sichtbaren Symptome der Krankheit zum Verschwinden. Die Syphilis bleibt so lange latent, als die Wirkungen des Mercurs anhalten, um nachher in einer Form wieder zu erscheinen, die um so ungünstiger ist, je mehr inzwischen die Constitution der Kranken gelitten hat." Aber desshalb geht er nicht so weit, die secundären oder tertiären Formen als mercurielle zu betrachten, sondern er nimmt sie als Folge der Syphilis in einem durch Hydrargyrose oder sonstwie zerrütteten Körper. „Man ist zu weit gegangen in der Behauptung, dass diese Affectionen gar nicht mehr auf Rechnung der Syphilis, sondern vielmehr auf Rechnung des Mercurs zu setzen seien, denn sie kommen niemals als alleinige Folge des letzteren vor, sondern tragen noch das charakteristische Gepräge des syphilitischen Grundleidens."

So weit gehen die Ansichten über diese Formen auseinander, dass man kaum weiss, was secundäre und was tertiäre Formen sind, und ob sie überhaupt noch syphilitisch sind, oder nicht. Indess lässt sich nicht leugnen, dass die Antimercurialisten sich die Sache etwas bequem machen. Hermann (a. a. O. S. 63) sagt ganz einfach: „Es ist Thatsache, durch lange und vielfache Erfahrung erwiesen, dass die der mercuriellen Dyskrasie zukommenden Knochenkrankheiten geradeso aussehen, wie die syphilitischen; der Mangel jedes unterscheidenden Symptomes ist aber eben der Beweis, dass es identische Formen sind." Aber es hätte sich wohl der Mühe verlohnt, diese „Thatsache" genauer zu beweisen *).

seinen ruhigeren Collegen schon wieder angezweifelt wird (vgl. Wiener Wochenschrift 1858, No. 44).

*) Hermann (S. 66) führt mich auch als Autorität dafür an, dass ich in den Knochen regulinisches Quecksilber gefunden hätte. Ich war nie in dieser Lage. Indess bemerke ich in Beziehung auf Michaelis (Wochenblatt der Ges. Wiener Aezte 1857, Dec. No. 49, S. 787), der das Vorkommen von regulinischem Quecksilber im Knochen ganz bezweifelt, dass doch ganz glaub-

Nur Lorinser bringt einige Beweise bei, die wir bei der Wichtigkeit der Sache etwas genauer betrachten wollen:

1) „Bei Arbeitern in Quecksilber-Bergwerken treten auch ohne syphilitische Affection ganz ähnliche Erscheinungen an den Knochen auf." Ich habe für diese Behauptung keinen Bürgen finden können, vielmehr bei Erkundigungen bei meinen Collegen ganz entgegengesetzte Mittheilungen erhalten. Hr. C. Mitscherlich hat in Idria selbst erfahren, dass dort besondere Formen der Caries und Necrose, sowie Tophi und Gummata bei den Arbeitern nicht vorkommen *). Dasselbe hat Hr. Jüngken auf officiellem Wege

würdige Gewährsmänner dafür existiren (vgl. Otto, Pathol. Anat. 1830, Bd. I. S. 156, 244). Die von Voit (Physiologisch-chemische Unters. 1857, I. S. 50) citirten Beobachtungen erscheinen freilich sämmtlich etwas fabelhaft (vgl. Th. Boneti, Sepulchret. 1679. Lib. IV. Sect. IX. Obs. III.).

*) Inzwischen hat Jos. Hermann selbst Studien über Krankheitsformen in Idria veröffentlicht (Wiener Wochenschr. 1858, No. 40—43). Er stützt sich theils auf Erfahrungen, die er bei einem Besuche in Idria machte, theils auf Mittheilungen des dortigen Physikus, Dr. Görbez, und folgert, dass eine Reihe von Formen, die man sonst als constitutionell-syphilitische betrachte, dort als Folge der Hydrargyrose vorkommen. Ich bekenne, dass ich dies aus seinen Mittheilungen nicht entnehmen kann. Unter 516 Arbeitern erkrankten im Jahre 1856 an Leiden, die als mercurielle betrachtet wurden, 122. Darunter wird kein Fall von Iritis, Sarcocele oder Hauttuberkeln angegeben; an Caries litten 2 und noch dazu keiner bei der Hütte, wo die grösste Gefahr bestehen soll. Hermann selbst sah 30 Kranke, darunter 2 mit Caries, 1 mit Erweichung der Wirbelsäule, 1 mit Periostitis und Nekrose, 5 mit Dolores osteocopi. Was beweist dies? Die Caries fand sich beidemale an Gelenken, also da, wo syphilitische Caries fast gar nicht vorkommt (vgl. Crocq, Traité des tumeurs blanches des articulations. Brux. 1854, p. 202). Hat es aber an sich etwas Auffälliges, dass unter mehr als 500 Arbeitern im Laufe eines ganzen Jahres 2 an Caries erkranken oder vielleicht nicht erst erkranken, sondern überhaupt nur daran leiden? Wodurch wird erhärtet, dass die eine beobachtete Periostitis mit Necrose eine mercurielle und nicht vielmehr eine traumatische oder rheumatische oder skrophulöse war? Keine Thatsache liegt vor, dass die Dolores osteocopi den syphilitischen ähnlich, d. h. Vorläufer tieferer Knochenleiden von bestimmtem Charakter waren. Dass es eine mercurielle Cachexie mit Neuralgien, rheumatoiden Schmerzen (Mercurialgicht), Mund- und Rachenaffectionen, Zittern u. dgl. gebe, bezweifelt ja niemand, aber um die Identität der syphilitischen und mercuriellen Allgemeinleiden zu zeigen, dazu gehört doch eine grössere Sorgfalt in der Beweisführung, und mit Recht hebt Reder (Wiener Wochenschrift 1858, No. 45) hervor, dass für diejeni-

durch die Berichte zweier Aerzte aus Almaden constatirt. Ich will noch hinzufügen, dass nach Singer (Wochenblatt der Zeitschr. der Wiener Aerzte 1857. No. 12. S. 197) auch andere den Quecksilberdämpfen ausgesetzte Arbeiter, wie Vergolder und Hutmacher, frei sind, und dass L. Pappenheim (Handb. der Sanitätspolizei. Berlin 1858. Bd. II. 1. S. 5) bei den Zufällen der Hasenhaarschneider wenigstens nichts erwähnt, was mit Syphilis zusammengeworfen werden könnte.

2) „Tophi und Nodi der Syphilitischen wurden erst dann bekannt, als die mercurielle Behandlung der Syphilis zur herrschenden geworden war." Nun sagt Gabriel Falloppius (De morbo gallico liber absolutissimus. Patavii 1564. p. 44) in dem Cap. LXXVI. De inunctione ex hydrargyro: Prima ratio empirica, qua sanatus est morbus in Italia, fuit ab argento vivo sumpta; quoniam cum caeperit grassari morbus, chirurgici, qui nitebantur omnem lapidem movere, cum legissent Hydrargyron nimium valere ad scabiem rebellem, cumque primis temporibus lues haec ulcera afferret, experti sunt argentum vivum et faeliciter quidem. Er verhehlt weiterhin die Gefahren der Inunctionen nicht und rechnet sogar den Marasmus, die Zerstörung des Gaumens und der Schädelknochen auf als Zufälle, die eintreten, wenn die Heilung des Uebels durch das Quecksilber nicht gelingt und etwas von dem Mittel im Körper zurückbleibt. Ja er sagt sogar (p. 60) von der Corruptio ossium: Et sciatis quod non in omni inveterato gallico hoc fit, sed tantum in illis, in quibus inunctio facta est Hydrargyri, und von den Gummata (p. 59): Occasiones tumorum proveniunt a visceribus affectis, sed, ut in pluribus, post inunctionem hydrargyri, qui non sanarit aegros. Haec igitur est occasio non levis: quia cum inungantur partes illae, imbecilles redduntur et morbus petit loca illa: unde accidit, ut, cum aperimus ossa illa corrupta, hydrargyrum inclusum reperiamus. Trotzdem wäre erst zu zeigen, dass vor der Einführung der Quecksilberkur Tophi und Nodi nicht vorgekommen seien. Bei Haeser

gen, welche die bisherigen Beobachtungen nicht vollständig ignoriren wollen, Thatsachen genug vorhanden sind, um ein Urtheil über die wirkliche Existenz secundär-syphilitischer Erkrankungen zu gewinnen.

(Historisch-pathol. Untersuchungen Bd. I. S. 230) findet sich ein satyrisches Gedicht des Veroneser Patriciers Georg Summaripa von 1496, in welchem die Anwendung des Quecksilbers bei der Syphilis schon erwähnt wird. Gibt es Quellen, die noch älter sind und des Vorkommens der Knochenaffectionen nicht gedenken? Ich kenne keine und mache nur noch darauf aufmerksam, dass auch Morgagni (De sedibus et causis morb. Ep. LVIII. art. 16) ausdrücklich sagt: Constat, inter ipsa hujus morbi initia mercuriales, quas dicunt, inunctiones in usum tractas fuisse, und dass er für die Richtigkeit dieses Satzes besonders darthut, wie Berengar von Carpi, der als der Erfinder der Inunctionskur gilt, gerade um die Zeit der ersten Ausbreitung der Seuche gelebt habe.

3) „Viele ältere und neuere Schriftsteller haben es geahnt und deutlich ausgesprochen, dass Tophi, Nodi, Gummata und Dolores osteocopi nur als Wirkung des Mercurs zu betrachten sind." Auf die Ahnungen gibt man heut zu Tage wenig und mit Gründen belegte Angaben sind wenige vorhanden. So erzählt die Gazette des hôpitaux 1847. Oct. No. 126., ein Schäfer habe sich mehrere Tage damit beschäftigt, räudige Schaafe mit einer Lösung von 8 Grmm. Sublimat in 620 Wasser zu waschen; darauf habe sich bald Erbrechen, Salivation und später Nekrose der Fibula bei ihm eingestellt. Aber es geht aus der Mittheilung nicht hervor, warum gerade diese Nekrose Wirkung des Sublimats gewesen sein soll. Falck (in meinem Handb. der spec. Pathol. u. Ther. II. 1. S. 133) erwähnt die mercuriellen Knochenleiden mit grosser Vorsicht; sie seien „zur Zeit noch wenig studirt". Entweder sei es Caries oder Nekrose der Kieferknochen in Folge mercurieller Stomatitis, oder sie begännen im Periost der Röhrenknochen und deren Epiphysen und schritten nach innen fort, oder sie begännen im lockeren Knochengewebe an der Basis cranii. Einen Fall, wo in Folge wiederholter Aetzungen des Collum uteri mit Quecksilbernitrat Salivation und mercurielle Stomatitis und endlich ausgedehnte Nekrose des Unterkiefers eingetreten war, habe ich selbst gesehen. Indess ist diess ganz begreiflich und für die Geschichte der constitutionellen Syphilis unwesentlich, denn gerade Nekrose des Unterkiefers kommt in der letzteren am wenigsten vor. Jene Fälle, wo nach

übermässigem Calomel-Gebrauch sich Noma und in Folge derselben Nekrose der unterliegenden Knochen entwickelt (vgl. Clossius, Krankh. der Knochen. Tübingen 1793. S. 83), lassen sich nicht hierher rechnen; daher dürfte auch die von Falck (S. 115) citirte Beobachtung von Bierbaum (Med. Corresp.-Blatt rhein. u. westphäl. Aerzte IV. No. 1. S. 7) nicht für mercurielle Knochenaffectionen sprechen, da sie sich ebenso, wie eine früher von ihm mitgetheilte (Ebendas. III. No. 15. S. 239), auf Noma bezieht. Mit der Caries der Basilarknochen, wenn sie wirklich als Folge des Mercurs auftreten sollte, verhält es sich ebenso, wie mit der Nekrose des Unterkiefers, da ja bekanntlich gerade die Caries des Schädeldaches bei Syphilis der gewöhnliche Fall ist. Bedenkt man dagegen, wie oft Quecksilber auch in grösseren Mengen therapeutisch angewendet wird, so ist es gewiss gegenüber einer so spärlichen, zweifelhaften und unkritischen Literatur gerechtfertigt, erst weitere Beweise abzuwarten, bevor man die mercuriellen Knochenaffectionen als eine constatirte Thatsache zulässt; ja man muss es noch jetzt als richtig anerkennen, was Ricord (Traité prat. des mal. vénér. p. 654) vor 20 Jahren sagte: Il n'y a pas d'observation qui prouve que le mercure seul, à part ce qui arrive consécutivement aux alvéoles, dans la stomatite mercurielle, produise des effets semblables, sans antécédents vénériens.

4) In einer Reihe von Fällen sogenannter secundärer und tertiärer Syphilis wurde durch Lorinser „die Gegenwart des Quecksilbers nachgewiesen und die Krankheit mit der vollendeten Ausscheidung des Quecksilbers geheilt." Wir wollen die Richtigkeit der Untersuchungen Kletzinsky's einmal zugeben, obwohl bei einem so wichtigen Gegenstande es wohl gerathen sein wird, noch die Ergebnisse anderer Untersucher abzuwarten. Es bliebe also dann die Thatsache stehen, dass unter der Einwirkung von Jodkali die als tertiäre Symptome der Syphilis betrachteten Localaffectionen schwinden und gleichzeitig Quecksilber mit dem Harn ausgeführt wird. Hieraus folgt doch sicherlich nicht, dass das Quecksilber die Ursache der Localaffectionen war. Ohne irgend etwas an der Thatsache zu verändern, kann man die Deutung auch folgendermaassen aufstellen: „Das Quecksilber kann im Körper

für lange Zeiträume fixirt werden. Offenbar wird es diess nur können, wenn es in die Zusammensetzung der Gewebe oder nekrotischer Massen aufgenommen wird. Die von der Syphilis veränderten Gewebe sind mehr, als andere, befähigt, das Quecksilber festzuhalten. Gelingt es uns, den Stoffwechsel in ihnen frei zu machen, z. B. durch Jodkali, so wird auch das Quecksilber wieder beweglich und gelangt zur Ausscheidung." Eine solche Deutung ist, wie mir scheint, sehr wohl zulässig, ja Kletzinsky scheint sie an einem anderen Orte (Compendium der Biochemie. Wien 1856. II. S. 64), wo er ein „geniales Experiment Oppolzer's mit einer Transitotherapie" schildert, selbst anzunehmen; sie erklärt sogar die Erscheinungen besser, als die Hypothese von Lorinser, dass chronische Periostitis, Tophi und Gummata, Caries und Necrose, Dolores osteocopi, serpiginöse Hautgeschwüre und chronische Hautausschläge, „Gicht", Speckleber und Speckmilz, chronisches Erbrechen und Cholämie nur Erscheinungen der chronischen Hydrargyrose seien.

Um diess zu beweisen, würde es vor allen Dingen nöthig sein, hinreichend sichere Thatsachen beizubringen, aus denen hervorgeht, dass die chronische Hydrargyrose ohne Syphilis im Stande sei, ähnliche Veränderungen hervorzubringen. Vor der Hand existiren, wie es scheint, solche Thatsachen nicht und ich muss es besonders hervorheben, dass die Vertheidiger der mercuriellen Behandlung in dem Zugeständnisse ihres Vorkommens, so sehr sie es auch beschränken, doch noch zu weit zu gehen scheinen. Dagegen wissen wir, dass die Syphilis ohne Quecksilber im Stande ist, derartige Veränderungen zu machen (Ricord, Traité. p. 653). Die Literatur der Syphilis bietet solche Fälle in hinreichend grosser Anzahl dar. Ich will mich bescheiden, die wichtigen Beobachtungen von Fergusson (Med. chir. Transact. IV. p. 2—6) zu erwähnen, welche für die Lehre von der Syphilis so entscheidend wurden, da sie die „einfache" Behandlung der Krankheit hervorriefen. Dieser sorgsame Beobachter begleitete die brittische Armee auf dem Feldzuge in Portugal. Er schildert die in diesem Lande herrschende Syphilis als äusserst milde, so lange sie die Eingebornen treffe; örtliche Mittel genügten meist, um sie

zu beseitigen. Daher werde in der Privatpraxis Mercur nur in den äussersten Fällen angewendet, wenn die Knochen ergriffen seien, ja die rigoröse Anwendung dieses Mittels sei den Aerzten dort eigentlich so gut wie unbekannt. The use of mercury, when pushed to the extent that can at all constitute it a remedy in any stage, is actually unknown to the native practitioners, who, in that point of view, religiously abstain from its use, considering it with horror as one of the poisons which foreigners madly wield. Gegenüber einer solchen Angabe dürfte es denn doch vermessen sein, die syphilitischen Knochenleiden als mercurielle zu bezeichnen. Die Geschichte der Syphilis-Therapie (vgl. Simon in meinem Handb. der spec. Pathol. und Ther. II. S. 462) ist lang genug, um die neuen Propheten etwas vorsichtiger zu machen *). Wollen wir weiter kommen, so müssen wir genauer untersuchen. Mögen die nachstehenden Bemerkungen dazu einen Beitrag liefern.

Wenn man die Erscheinungen der constitutionellen Syphilis zu ordnen versucht, so ergibt sich leicht eine Scheidung in zwei grössere Gruppen. Die eine Reihe trägt nämlich in dem von mir aufgestellten Sinne (Handb. der spec. Path. u. Ther. I. S. 10) den passiven oder negativen Charakter, während die andere sich den activen oder irritativen Vorgängen, wie ich sie erst neulich genauer geschildert habe (Archiv XIV. S. 26), an-

*) Einen sehr interessanten Reitrag für die Geschichte solcher Täuschungen erzählt Porter (Dublin Quart. Journal 1857, Nov. p. 289). Zur Zeit, als die englischen Militärärzte, zunächst angeregt durch die Beobachtungen Fergusson's, auf das Simple Treatment zurückkamen, behandelte auch der Arzt der Garden, Rose, alle Geschwüre an den Genitalien ohne Mercur. Alle diese Geschwüre heilten sehr gut, aber im Laufe von 1 Jahr und 9 Monaten hatte von je 4 der Geheilten einer irgend ein constitutionelles Leiden, das freilich nach der Ansicht des behandelnden Arztes nicht syphilitisch war. Und was waren es für Uebel? Papeln, Iritis, Knochenschmerzen, Pusteln, Flecken, Rachengeschwüre, Alopecie, Taubheit und Condylome (patches) um Mund und Lippen. Neuerlichst berichtet sogar Auzias Turenne (Révue étrangère. 1858, Oct. p. 149 Note), dass er eine „tertiäre", nicht mercurialisirte Katze besitze.

schliesst. Zu diesen gehören alle die verschiedenen Formen der Entzündung und Neubildung, welche das Bild der secundären und tertiären Formen in bald mehr, bald weniger ausgeprägten Gestalten uns entgegenführen; zu jenen dagegen rechne ich den Marasmus (die syphilitische Kachexie) mit seinen, je nach den einzelnen leidenden Organen oder Geweben ziemlich mannigfaltig sich darstellenden Störungen.

Bleiben wir zunächst bei diesen passiven Erscheinungen stehen, so finden wir bekanntlich nicht nur an den äusseren Decken ziemlich grobe Veränderungen, sondern auch die Ernährung der inneren Theile leidet in auffälliger Weise. Die Haut nimmt oft ein schmutziges, welkes und trockenes Aussehen an, die Haare gehen massenhaft aus, nachdem sie gleichfalls eine trockene, zuweilen brüchige Beschaffenheit bekommen haben (syphilitische Alopecie), selbst die Nägel werden ungleich und splitterig. Ricord (Bullet. de thérap. 1844. Août. Schmidt's Jahrb. 45. 1.) hat ferner durch Untersuchungen mit Grassi nachgewiesen, dass eine durch Verminderung der Blutkörperchen charakterisirte, der chlorotischen ähnliche und bis zur Anämie steigende Veränderung der Blutmischung stattfindet, gleichzeitig mit Anschwellung der cervicalen und jugularen Lymphdrüsen, oft begleitet von rheumatoiden, namentlich nächtlichen Schmerzen um die nicht gerötheten und geschwollenen Gelenke (syphilitische „Gicht"), von Kopfschmerzen, Neuralgien des Quintus u. s. f. *)

Wie entsteht dieser syphilitische Marasmus? Ricord denkt sich denselben zunächst vermittelt durch das Blut, dessen Mischung durch die Einwirkung des syphilitischen Virus verändert wird. Das

*) Vielleicht wäre hier auch noch die von Venot (Journ. de Bordeaux 1846, Oct. Gaz. méd. 1847, Févr. No. 6. Schmidt's Jahrb. 1847, No. 10) unter den tertiären Zufällen der Syphilis aufgeführte Brüchigkeit der Knochen, besonders der Rippen, auch bei jungen Personen zu erwähnen. Indess könnte gerade sie mehr mercurieller Natur sein, wenigstens sollen nach den Herrn Jüngken zugekommenen Berichten Knochenbrüche unter den Arbeitern in Almaden sehr häufig sein, die Heilung aber ohne Schwierigkeit vor sich gehen. Schon Merklin citirt (in seinen Annotationen zu Pandolphini Tractatus de ventositatis spinae saevissimo morbo. Noriberg. 1574, p. 272) einen ähnlichen Fall aus Marcellus Donatus.

Erstere mag wohl richtig sein; das Zweite scheint mir indess durch den oft so blühenden Zustand der Kranken, welche an Rachengeschwüren, Hautausschlägen, selbst leichteren Knochenaffectionen leiden, direct widerlegt zu werden. Wäre die Aufnahme des Giftes in die Circulation die unmittelbare Ursache der Blutveränderung, so müsste diese sich auch bei allen constitutionell-syphilitischen Kranken wiederfinden. Die Abnahme der Blutkörperchen pflegt überhaupt viel seltener durch eine ungewöhnliche Zerstörung der vorhandenen, als durch eine mangelhafte Bildung neuer bedingt zu sein, gerade so, wie die atrophische Form der Hautabschuppung und die Alopecie durch eine mangelhafte Nachbildung neuer Epidermiszellen. Da aber das Blut sich aller Wahrscheinlichkeit nach nicht aus sich selbst, sondern aus den hämatopoëtischen Organen (Lymphdrüsen, Milz) ergänzt, so treffen wir auch die Oligämie am häufigsten bei solchen Erkrankungen des lymphatischen Apparates, wo die regelmässige Neubildung von Lymphzellen in ihnen unterbrochen wird. Nun ist es aber gewiss sehr charakteristisch, dass die syphilitische „Chlorose" gerade da am meisten ausgebildet vorkommt, wo die Lymphdrüsen in grosser Zahl und Ausdehnung erkrankt sind, wie wir das weiterhin noch sehen werden.

Es scheint mir aber noch eine zweite Gruppe von Störungen in dieses Gebiet zu gehören, nämlich die als speckige, wächserne oder amyloide Entartung bezeichneten. Der erste, welcher diese Veränderung in directen Zusammenhang mit der „syphilitischen Kachexie" brachte, ist meines Wissens Rayer (Traité des maladies des reins. Paris 1840. II. p. 488). Er beschreibt sie in nicht zu verkennender Weise von der Leber und den Nieren und vergleicht sehr richtig das Aussehen der veränderten Stellen mit dem von gelbem Wachs (p. 497). Rokitansky (Spec. pathol. Anat. 1842. Bd. II. S. 312) lässt die „Speckleber", sehr oft gleichzeitig mit der Milz, „mit constitutionellem Leiden der Vegetation, namentlich Scrophulose, Rachitismus, inveterirter Syphilis, Mercurialkachexie" vorkommen. Insbesondere aber hat Dittrich (Prager Viertelj. 1849. I. S. 16) die nahe Beziehung der Speckleber, sowie dergleichen Entartung der Milz und Nieren (Morbus Brightii) zur Syphilis dargethan. Aber freilich hatte er noch

so wenig eine Vorstellung von der Natur dieses Prozesses, dass er ebenso von speckigen Exsudaten am Knochen ganz in dem Sinne der Alten (Massa lardacea) spricht. Als ich die eigenthümliche Jodreaction der veränderten Substanz in der Milz entdeckte, erwähnte ich, dass die Erkrankung hauptsächlich den Zuständen der Kachexie angehöre und sich am häufigsten bei Leuten finde, welche durch sehr lange dauernde Ulcerationen gelitten hätten (Sitzung der Acad. des sciences vom 5. Decbr. 1853. Gaz. hebdom. 1853. No. 11. p. 161). H. Meckel, der sodann die „Speckkrankheit" zuerst im Zusammenhange behandelte, erklärte gleichfalls: „Aetiologische Bedingung ist eine tiefe, chronisch vorausgegangene Allgemeinkrankheit", wohin Syphilis mit Mercurialkrankheit, namentlich Knochensyphilis gehöre (Charité-Annalen IV. S. 277). Später hob ich hervor, dass die amyloide Degeneration überwiegend häufig bei chronischen Knochenaffectionen, besonders Caries und Necrose vorkomme und dann eine weite Ausdehnung über eine grössere Zahl drüsiger Organe erreiche; ich zeigte, dass die amyloide Erkrankung der Lymphdrüsen sich von den erkrankten Knochen her in einer regelmässigen Kette verfolgen lasse, und ich schloss daraus, dass die Knochenerkrankung einen bestimmenden Einfluss auf die Degeneration der Drüsen ausüben müsse, sei es dass von da wirklich veränderte Substanz als solche aufgenommen und in die Drüsen abgelagert werde, oder dass wenigstens von da die Anregung ihrer Bildung ausgehe (Archiv VIII. S. 364).

Einen wesentlich anderen Gedankengang hat v. Bärensprung eingeschlagen. Er fand (Charité-Annalen VI. S. 16), dass ein Theil der körnig-amorphen Substanz aus dem Grunde eines indurirten Chankers durch Jodlösung eine rothe Farbe annehme. Daraus schliesst er, das die specifische Induration des Chankers bildende „Exsudat" sei ein von dem gewöhnlichen entzündlichen verschiedenes und vielmehr identisch mit denjenigen Exsudaten, welche sich unter dem Einflusse der constitutionellen Syphilis in verschiedenen anderen Organen bilden. Auch in Gummata des Zellgewebes und des Periosts nehme ein Theil des Inhalts durch Jod eine rothe Färbung an, und auch bei syphilitischer Entzündung der Knochen und der Lymphdrüsen kommen in frühen Ent-

wickelungszeiten sulzartige Exsudationen, später speckige Metamorphosen vor. Indem er sich die ausführlichere Mittheilung dieser Thatsachen vorbehält, bemerkt v. Bärensprung, dass sie zum Beweise dienen, dass die specifische Induration des Chankers schon eine Manifestation der constitutionellen Syphilis sei.

Es scheint mir, dass, selbst wenn diese Thatsachen, deren Zahl nach den gebrauchten Ausdrücken nicht gross zu sein scheint, sich als allgemein-gültig bewähren sollten, was ich nach meinen Erfahrungen bezweifeln möchte, doch der Schluss nicht richtig ist. Es ist ganz sicher, dass die speckige oder besser die wachsartige Entartung häufiger ohne, als mit Syphilis vorkommt, und ebenso sicher, dass sehr häufig constitutionelle Syphilis ohne wachsartige Degeneration besteht. Daraus folgt also, dass die Degeneration keinen specifischen Charakter in Beziehung auf den syphilitischen Prozess haben und für die specifische Natur irgend eines seiner Produkte nichts beweisen kann. Nach der Darstellung v. Bärensprung's sollte man glauben, die Speckentartung sei gerade das Specifische in der secundären Syphilis und ein ebenso regelmässiges Element derselben, wie er sich den Tuberkel in der tertiären Periode denkt, gerade umgekehrt, wie in der Auffassung Dittrich's, welcher vielmehr die narben- und knotenbildenden Prozesse als secundär und die speckigen als tertiär betrachtet. Wäre die secundär-syphilitische Exsudation wesentlich „speckig", so würde sie damit ihre Besonderheit gerade eben so einbüssen, wie die tertiär-syphilitische, wenn sie tuberkulös wäre; sie würde sich einem grösseren, weit über die Grenzen der Syphilis hinausreichenden Erkrankungskreise anschliessen.

Bei der Unsicherheit, die noch immer über dem Wesen dieser Veränderung schwebt, ist es natürlich unmöglich, den Platz, welcher ihr gebührt, genau festzustellen. Ich halte es gegenwärtig für wahrscheinlich, dass es sich dabei wirklich um eine Ablagerung und Infiltration vom Blute her handelt und dass die Substanz, sei es als solche, sei es in irgend einer Verbindung oder Vorstufe in den Säften präexistirt (Die Cellularpathologie. Berlin 1858. S. 338). Aber ich kann nicht zeigen, dass sie wirklich darin ist, noch, von

wo sie stammt. Ist sie die Folge des Marasmus oder bedingt sie ihn? Es ist schwer, hier eine Entscheidung zu geben. In jenen Fällen von sogenanntem Morbus Brightii, wo nach Albuminurie, Hydrops und Anämie die amyloide Degeneration der arteriellen Gefässe der Nieren sich findet, ist es wohl kaum zweifelhaft, dass die letztere einen bestimmenden Einfluss auf die Ernährung und Function des Nierenparenchyms ausübte und dadurch auf den Zustand des ganzen Körpers zurückwirkte, aber es spricht auch viel dafür, dass wenigstens in manchen Fällen die amyloide Degeneration nur eine schon bestehende parenchymatöse oder interstitielle Nephritis complicirt. Mit den amyloiden Tumoren der Leber und Milz bei syphilitischer Kachexie verhält es sich etwas anders, insofern sie häufig ganz für sich bestehen, indess kann man doch auch hier nicht wohl umhin anzunehmen, dass eine immer zunehmende Kachexie daraus folgen müsse. Schon jetzt kann man sagen, dass die sogenannte Hydrämie und der Morbus Brightii der Syphilitischen fast immer mit amyloider Degeneration zusammenhängen. Aber man würde sich sehr irren, wenn man die Kachexie überhaupt auf diese besondere Form der Organerkrankung zurückführen wollte; wie wir noch zeigen werden, gibt es für sie andere, sehr wichtige Veranlassungen, unter denen wir hier zunächst nur den Mercurialismus *) als eine Möglichkeit hervorheben.

Im einzelnen Falle wird es immer sehr schwer sein, sobald nicht eine ganz klare Anamnese vorliegt, zu entscheiden, ob man es mit einem syphilitischen oder einem mercuriellen Marasmus (Kachexie) zu thun hat, und vielleicht hat man sehr häufig Beides zusammen. Dasselbe scheint auch für die amyloiden Verände-

*) In Beziehung auf die Veränderungen des Blutes durch Mercurgebrauch kenne ich nur eine Untersuchung. Ayres (The Lancet 1845, No. 1) fand nämlich bei einem Entzündungskranken, dass das Blut während der Salivation eine Verarmung an Wasser, Fibrin, Eiweiss und Fett erfuhr; nach der gewöhnlichen Berechnung war allerdings das „Hämatosin" vermehrt, indess wurde im Harn Eisen gefunden und zwar, wie es scheint, wenigstens so reichlich, dass auf einen vermehrten Umsatz der Blutkörperchen geschlossen werden durfte. Bei chronischer Hydrargyrose würden gewiss ganz andere Resultate gewonnen werden.

rungen zuzutreffen. Schon Rayer hatte gegen die Ansicht von Wells, Blackall und Gregory zu kämpfen, welche die Albuminurie der Syphilitischen der Mercurbehandlung zuwiesen, und wenn er sie von einer besonderen (wächsernen) Form der Nephritis abhängig macht, so kann er doch nicht die rein syphilitische Natur dieser Nephritis darthun. Graves und Budd (Die Krankheiten der Leber, deutsch von Henoch. Berlin 1846. S. 274) lassen geradezu eine der Beschreibung nach hierher gehörige Form von „Hypertrophie" der Leber aus der Combination von Syphilis und Hydrargyrose hervorgehen, und Henoch zählt noch mehrere andere Autoritäten für die schädliche Einwirkung des Quecksilbers auf die Leber auf, deren Zahl leicht zu vermehren wäre. Hier können nur sehr sorgfältige Krankengeschichten helfen. Dass die Syphilis als solche nicht die amyloide Entartung hervorruft, leuchtet einfach aus der Thatsache hervor, dass die am meisten charakteristischen Veränderungen der syphilitischen Entartung der Leber nur ausnahmsweise mit der amyloiden zusammenfallen. Es muss also etwas Anderes das Bestimmende sein, und hier kann man zunächst an den Mercur und sodann an voraufgegangene Krankheiten anderer Organe, z. B. der Knochen, denken. Meiner Erfahrung nach würde ich Letzteres für mehr wahrscheinlich halten, als Ersteres, indess kann ich nicht verhehlen, dass ich syphilitische Knochenaffectionen viel seltener, als scrophulöse von der amyloiden Entartung der Milz und Leber, der Nieren und des Darms begleitet sah.

Wenden wir uns nun zu der Gruppe der activen oder irritativen Vorgänge, so ergibt es sich sofort, dass wir hier die eigentliche Wahlstatt vor uns haben, auf welcher der Kampf der widerstreitenden Ansichten ausgefochten werden muss. Denn gerade diese Vorgänge erzeugen jene so mannigfaltigen Veränderungen, welche das Krankheitsbild der constitutionellen Syphilis erfüllen; hier ist es, wo sich die widersprechendsten Fragen über Natur und Geschichte der Störung aufwerfen. Gibt es ein specifisches Product der Syphilis oder gibt es gar zwei oder mehrere

solcher Producte? welche Störungen sind secundär und welche tertiär? haben die secundären einen specifischen Habitus oder nicht, und findet dasselbe bei den tertiären statt? kann man die Producte der Hydrargyrose von denen der Syphilis unterscheiden? Ich werde versuchen, einige dieser Fragen zu beantworten; um jedoch nicht von vornherein in die Verwirrung zu versinken, welche durch die gebräuchliche Vermengung der verschiedensten Organleiden zu Sammelbildern entsteht, werde ich mich des erfahrungsgemäss fruchtbareren Weges bedienen, einzelne Organe genauer zu betrachten und dabei jedesmal zunächst ganz von der Frage über die secundäre und tertiäre Natur und über die syphilitische oder mercurielle Entstehung abzusehen.

Es ist bekannt, dass an denselben Organen im Laufe der constitutionell-syphilitischen Erkrankung verschiedenartige Störungen auftreten. Lassen wir die Haut zunächst bei Seite, an der ja die grosse Mannigfaltigkeit der Störungen so offen vorliegt, so sind namentlich die Knochen seit Alters her als Sitz mehrerer Veränderungen geschildert worden, ohne dass man sich jedoch die Mühe genommen hätte, die Grenzen dieser verschiedenen Veränderungen genau aufzusuchen. Gewöhnlich trennte man die Tophi und Gummata von der Caries und Necrosis. Von den ersteren sagt Falloppius (l. c. p. 59) Folgendes: Verum accidit, ut post dolores vel cum doloribus tumores infestent circa articulos, internodia, in media fibula, in medio cubito, et his caput saepe coronatur, ut regni Gallici insignia prae se ferat. Isti tumores cum contineant materiem crassam, quae est veluti gummi eliquatum, ideo gummata gallica vocantur a medicis. Hi tumores duorum sunt generum, alter tophaceus est, alter autem minime. Tophacei sunt constantes ex materia paenitus lapidosa et videntur veluti tophi ossei vel materia illa, qua ligantur ossa fracta. Secunda species tumorum est, quando materies est mollis, quae tripliciter apparet, nam aliquando est veluti laridum, aliquando est minus crassa et est similis polentae, et est atheroma gallicum. Tertia species est sicut mel et dicitur meliteris gallica. In capite ut plurimum sunt vel substantia laridi vel mellis vel polentae. Circa pedes sunt majori ex parte lapidosi et tophacei, ita in tibiis, in

intermediis nunc tofacei, nunc molles existunt. Loca sunt ligamenta articulorum, corpora ossium, perihostia, in quibus tumores dolorissimi sunt; aliquando in superficie ossis crescit affectus iste. Materia est ut plurimum pituitosa, tenax et melancolica, cum natura bene concoquere non potest. Aliquando miscetur bilis et ita fit meliceris, aliquando est pituita minus crassa et fit atheroma. Aliquando crassa est et melancolica, et fit tophus vel steatoma.

Hier sind offenbar unter dem Begriffe der Gummata noch alle Formen der Knochenanschwellung (Tubercula) zusammengefasst, zumal da etwas weiterhin auch noch von der Complication mit ulcerösen Prozessen die Rede ist. Späterhin hat man die Exostosen und Nodi davon getrennt (Du Verney, Traité des malad. des os. Paris 1751. T. II. p. 479) und als Tophi mehr die bei der Gicht vorkommenden, mit einer kreideartigen Masse erfüllten Beulen bezeichnet (Idema, Heelkundige proev van den winddoorn. Leeuwarden 1750. p. 117. Pallas, Prakt. Anleitung, die Knochen-Krankheiten zu heilen. Berlin u. Strals. 1770. S. 213). Indess ist doch noch lange die Gleichartigkeit des Ursprunges festgehalten worden. Bertrandi (Lehre von den Knochenkrankh. Aus d. Ital. Dresd. u. Leipz. 1792. S. 275, 292) betrachtet die Exostose und Hyperostose nur als höhere Entwickelungsstufen der Tophi und Gummata, welche nach ihm aus der Anhäufung einer gallertigen Substanz in der Beinhaut oder zwischen ihr und dem Knochen hervorgehen, und Böttcher (Abh. von den Krankh. der Knochen, Knorpel und Sehnen. Königsb. u. Leipz. 1793. III. S. 27) sagt geradezu, Gummi und Tophus seien nur ein gelinderer Grad von Exostosis. Hatte doch schon du Verney geschlossen, dass die Nodi, d. h. die sehr kleinen Exostosen (p. 476) durch die Ausscheidung des Ernährungssaftes vom Periost gebildet werden (p. 480). Allein später änderte sich diese Anschauung mehr und mehr. Nachdem Petit (l. c. p. 438) ein besonderes Oedem der Beinhaut aufgestellt hatte, so wurde die Gummigeschwulst diesem angenähert, während man sich die Periostose, die Exostose und den Nodus als eine Ausdehnung des Knochens selbst, als eine directe Auftreibung desselben vorstellte (Renard, Versuch, die Entstehung und Ernährung, das Wachsthum und alle übrigen Veränderungen

der Knochen zu erklären. Leipz. 1803. S. 129 van Heekeren, Vermischte Beyträge zur Beförd. der Kenntniss der Knochenkrankh. Bresl. 1803. Stück I. S. 14. Clossius a. a. O. S. 109, 118). Es wurde damals mehr und mehr Sitte, dass einer den anderen abschrieb, und seitdem die Exsudattheorie sich ausbreitete, wurde es immer schwieriger, den richtigen Faden wiederzufinden.

Nach den Erfahrungen, die wir gegenwärtig über die aus der Beinhaut geschehenden Entwickelungen besitzen, kann es nicht zweifelhaft sein, dass die ältere Auffassung die richtigere war. Niemand hat es nachgewiesen, dass die syphilitische Exostose und Hyperostose durch ein Wachsen oder Auftreiben des Knochens selbst entsteht, vielmehr spricht Alles dafür, dass sie durch äussere Apposition neuer Theile aus dem Periost gebildet wird, und wenn namentlich die Exostosen der inneren Schädelfläche häufig durch einen etwas engeren Stiel mit dem Knochen zusammenhängen, so erklärt sich diess viel ungezwungener daraus, dass sie in dem Gewebe der Dura mater wuchsen, als daraus, dass sie dem Knochen selbst entquollen seien. Ricord (Gaz. des hôp. 1846. Janv. No. 1) gibt bestimmt an, dass wenn man die Exostosen frühzeitig treffe, sie dem Knochen noch einfach juxtaponirt seien, keinerlei Adhärenz mit ihm hätten und sich leicht ablösten. Ich habe über die Bildung der gewöhnlichen syphilitischen Exostosen keine Beobachtung, indess habe ich ein Paar Mal bei constitutioneller Syphilis, meist gleichzeitig mit flachen, äusseren Exostosen, jedoch ohne sonstige Affectionen des Periosts oder des Knochens selbst an der inneren Fläche der Schädelknochen, namentlich des Stirn- und Scheitelbeins eigenthümliche Knochenneubildungen gesehen, die ich sonst nicht beschrieben finde. Betrachtete man die den Knochen noch adhärente Dura mater von innen her, so erblickte man eigenthümliche, fast moosartige Flecke von $\frac{1}{4}$—$\frac{1}{2}$ Zoll Durchmesser, theils einzeln, theils zusammenfliessend, meist von runder Form und scharf abgesetzten, etwas ausgebuchteten Rändern, von rein weisser Farbe, grosser Dichtigkeit und einer etwas rauhen, fein höckerigen oder körnigen Oberfläche. Alle lagen im Gewebe der Dura mater, so dass beim Abziehen derselben an den entsprechenden Stellen Lücken oder auffallend dünne Häute erschienen.

Die dünneren dieser Platten lagen noch ziemlich lose dem Knochen an, manche aber waren mit demselben schon fest verwachsen.

Auch die Gummigeschwulst gehört offenbar zu einem grossen Theile der Beinhaut an, obwohl, wie wir nachher sehen werden, dabei allerdings unzweifelhafte Zeichen einer frühen Betheiligung der Knochenrinde selbst zu bemerken sind. Es fragt sich nur, ob die Gummigeschwulst selbst ossificiren kann und ob die Exostose auf einer frühen Stufe ihrer Entwickelung als weiche Bildung existirt. Ich habe keine anatomische Erfahrung darüber, und obwohl die klinische Beobachtung und das Zeugniss vieler Beobachter dafür zu sprechen scheint, so halte ich, wie ich nachher zeigen werde, die Sache nicht für so einfach; jedenfalls wäre es wünschenswerth, dass dieser Punkt möglichst sorgfältig festgestellt würde.

Gegenüber diesen Beinhautleiden stehen die ungleich bekannteren, gegenwärtig glücklicherweise sehr viel seltener gewordenen tieferen Affectionen der Knochen selbst, die Caries und Necrosis. Was die älteren Schriftsteller über die Spina ventosa erzählen, dürfte für die Geschichte der Syphilis nur mit grosser Vorsicht anzuwenden sein. Nach meinen Beobachtungen ist die Spina ventosa eine, meist auf skrophulöser und tuberkulöser Grundlage sich entwickelnde Osteomyelitis, welche ausgedehnte, centrale oder totale Necrosen erzeugt, um die sich secundär massenhafte, aber meist sehr poröse und durchbrochene Knochenschalen aus der Beinhaut entwickeln. Diess findet aber gerade bei der Syphilis nicht statt. Allerdings kommt es nicht selten vor, dass sich in den Röhrenknochen der Extremitäten eine centrale Caries mit partiellen Necrosen ausbildet, aber dann pflegt die Periostwucherung keine schwammigen, porösen Auflagerungen und Umhüllungen zu erzeugen, sondern im Gegentheil sehr feste, dichte, compacte Hyperostosen (vgl. Otto, Path. Anat. S. 149), wie man sie in alten Knochensammlungen zu Dutzenden antrifft. Das einzige Präparat, was eine entfernte Aehnlichkeit mit Spina ventosa darbietet, fand ich in der Würzburger Sammlung; es waren die Knochen eines, wie mitgetheilt wurde, an constitutioneller Syphilis Leidenden, welche sich durch ihre Leichtigkeit, ihre poröse Beschaffenheit und

eine sehr brüchige, morsche Periostauflagerung auszeichneten und am meisten dem Bilde Gerdy's (Arch. génér. 1836. 2e Série. T. X.) von der rareficirenden Knochenentzündung entsprachen. Indess kann ich nicht dafür stehen, ob sie in Wirklichkeit der Syphilis angehörten.

Die Geschichte der Caries und Necrosis syphilitica ist keineswegs so genau gemacht, dass man sie auch nur in ihren gröbsten Umrissen sicher darstellen könnte. Die Autoren beschränken sich darauf, das endliche Resultat im Groben zu schildern, und fast alle setzen voraus, dass der Verlauf der Prozesse selbst mit dem bekannten Verlauf anderer Formen von Caries und Necrose übereinstimme. Diess scheint nun aber keineswegs überall der Fall zu sein, und daher will ich im Folgenden die verschiedenen Formen etwas genauer auseinanderhalten, wobei ich im Voraus bemerke, dass meine eigene anatomische Erfahrung, soweit es sich um die erste Entwickelung der Prozesse handelt, sich hauptsächlich auf eine dieser Formen bezieht:

1) Caries und Necrose in Folge fressender Geschwüre der benachbarten Weichtheile. Dahin gehört ein grosser, vielleicht der grösste Theil der Zerstörungen des Gaumens und der Nasenscheidewand (Ricord, Gaz. des hôp. 1846. Févr. No. 15), sowie der Kehlkopfknorpel. Die Beinhaut und die Knorpelhaut werden zerstört, die Oberflächen der Knochen und Knorpel bloss gelegt und ertödtet. Dasselbe kann gelegentlich fast bei allen oberflächlich gelagerten Knochen (Brustbein, Schulterblatt) vorkommen.

2) Caries peripherica und Necrosis in Folge eiteriger oder jauchiger Periostitis. Ich habe Fälle dieser Art einige Male an den Schienbeinen Syphilitischer gesehen, kann indess nicht angeben, ob diese Form der einfach syphilitischen Affection angehört oder ob sie häufig vorkommt. Fast möchte ich das Letztere bezweifeln.

3) Caries und Necrosis interna in Folge gummöser (oder eiteriger?) Osteomyelitis. Ich habe nie Gelegenheit gehabt, diese Form am frischen Präparate zu sehen, indess finden sich bei Ricord (Clinique iconographique de l'hôpital des véné-

riens. Paris 1851. Pl. 28 bis et 39 bis) so überzeugende Abbildungen davon, dass ich nicht das mindeste Bedenken sehe, sie anzuerkennen. Was der berühmte Syphilidologe als plastische Degeneration des Markes, als gelbe, harte, speckige Masse schildert, das stimmt, wie wir sehen werden, genau mit der Zusammensetzung der Gummiknoten anderer Organe zusammen und ist in einem Falle von Dufour, auf den wir später zurückkommen werden, von Lebert direct als übereinstimmend erkannt worden. Auch scheint hierher ein Fall von Schädel-Nekrose zu gehören, den Rouget in der Société anatomique (Bullet. 26e Année. p. 363) mittheilte, bei welcher Gelegenheit Gosselin und Follin ähnliche Beobachtungen von dem Vorkommen „phymatoider" Substanz machten. Dittrich (Prager Viertelj. 1849. I. S. 20) erwähnt bei Caries des ganzen Schädelgewölbes eine Infiltration des Knochens mit weisslichgrauen, speckigen Exsudaten. Offenbar beginnt hier der Prozess in dem Mark der inneren Knochenhöhle, während sich nach aussen hin Erscheinungen der einfachen Reizung (Erweiterung der Markkanäle, Auftreibung der Knochenrinde, Hyperämie) ausbreiten. Ob dieser Prozess häufig ist, darüber lässt sich gar nichts sagen, denn man hat, soviel ich finde, bis jetzt nicht festgestellt, ob die grossen Nekrosen z. B. des Schädeldaches aus einer eiterigen oder gummösen Osteomyelitis hervorgehen. Und doch ist diese Frage von der äussersten Wichtigkeit, da erst nach ihrer Beantwortung sich wird übersehen lassen, ob diese Nekrosen mit anderen anatomisch auf gleiche Stufe gestellt werden dürfen. Betrachtet man die Eigenthümlichkeit der Schädelnekrosen im Laufe constitutioneller Syphilis, so spricht jedenfalls viel dafür, dass sie der specifischen Form angehören. Denn die Nekrose geht hier sehr gewöhnlich von innen heraus; das abgestorbene, gewöhnlich grobporöse, wurmstichig aussehende, aber an der Oberfläche ebene Stück löst sich in einer zackigen Demarcationslinie von dem noch lebenden, mehr und mehr sklerosirenden Knochen ab und die Ränder des letzteren überragen häufig das Mortificirte. Solcher Heerde entstehen oft viele, theils in grossen Entfernungen, theils dicht nebeneinander; im letzteren Falle confluiren sie später und bedingen jene zuweilen colossalen Zerstörungen, wie sie sich fast

über das ganze Schädeldach ausbreiten. Erscheinungen der Periostreizung fehlen dabei ursprünglich entweder ganz, oder sie sind doch in ganz untergeordneter Weise vorhanden. Sicherlich ist dies aber eine Erkrankung, welche mit manchen Tubercules profonds der Weichtheile die grösste Aehnlichkeit darbietet, und welche zugleich die schlimmste Form der tertiär-syphilitischen Knochenleiden darstellt.

4) Nun gibt es aber noch eine Form, die man versucht ist, zu der Caries syphilitica zu stellen und die gewiss sehr oft dazu gestellt wird, eine Form, die selten erwähnt, nirgends genau beschrieben wird und die doch meinen Erfahrungen nach eine der häufigsten sein muss. Man könnte dieselbe als Caries sicca oder als entzündliche Atrophie der Knochenrinde bezeichnen, denn sie findet sich stets an der Oberfläche und ich sah keinen Fall davon, der mit Eiterung einhergegangen wäre, obwohl oft beträchtliche Zerstörungen dadurch erzeugt werden. Auch steht sie meist mit einem Gummigewächs der Beinhaut in Verbindung. Der Einzige, bei dem ich etwas der Art bestimmt erwähnt finde, ist Bertrandi. Er sagt (a. a. O. S. 297): „Oft steckt unter den Gummigewächsen der Beinfrass, aber es pflegt ein trockener Beinfrass zu sein, wenn man (beim Anschneiden) Gallerte ausfliessen sieht." Cullerier (bei Bruns, Handb. der prakt. Chirurgie. Abth. I. S. 503) beschreibt einen Fall von „unvollständiger Nekrose oder vielmehr Caries oder noch besser Decomposition der Knochen", der vielleicht hierher gehört, dessen Schilderung aber kein sicheres Urtheil gestattet. Ricord (Clinique iconographique. Pl. 30. Fig. 4) bildet ein hierher gehöriges Schlüsselbein ab, gibt aber eine sehr unklare Beschreibung davon. Er sagt in der Erklärung der Tafel, die Clavicula habe an dem Orte, welcher der Sitz der Caries war, eine vom Periost entblösste, runzlige Stelle ohne Eiterung gezeigt. In der Krankengeschichte wird mitgetheilt, dass die Affection nach der Aussage des Kranken mit Dolores osteocopi und Auftreibung begonnen habe; als die Untersuchung im Spital vorgenommen wurde, hatten die Schmerzen aufgehört. „Das Schlüsselbein schien an seinem mittleren Theile eine Usur erlitten zu haben; es befand sich daselbst eine runzlige Depression, die man durch die

Hautdecken hindurch fühlte." Solche Beobachtungen hat wohl jeder beschäftigte Praktiker an Kranken gemacht; man fühlt nach und nach, am deutlichsten an den Knochen des Schädeldaches Depressionen entstehen, ohne dass jemals Fluctuation eintritt oder ein Aufbruch nach aussen entsteht. Diese Caries „ohne Eiterung", diese Usur ist von der gewöhnlichen Caries ganz verschieden und, soviel ich gesehen habe, hat sie auch mit Eiter nichts zu thun. Meine Beobachtungen darüber beziehen sich mit Ausnahme eines Falles vom Brustbein sämmtlich auf Schädelknochen und zwar vorwiegend auf Stirn- und Scheitelbein. Darnach kann ich folgende Schilderung davon entwerfen:

Die Veränderungen der Knochen können sich sowohl an der inneren, als äusseren Seite finden. So weit sie sich auf das Knochengewebe im engeren Sinne beziehen, sind sie auf beiden Seiten gleich; die einzige Verschiedenheit, die ich bemerkte, betrifft das Verhalten der Beinhaut. Das Pericranium bietet immer geringere Veränderungen dar, als das Endocranium (die periosteale Schicht der Dura mater). Betrachten wir zunächst den Knochen selbst, so ergibt sich, dass auch diese Affection, wie die gummöse Osteomyelitis, heerdweise auftritt. Manchmal findet man nur einen Heerd, manchmal eine ganze Menge und zwar zuweilen gleichzeitig innere und äussere, jedoch selten beide symmetrisch gelagert. Einigemal sah ich indess die inneren und äusseren Heerde einander genau entsprechen. Endlich entwickeln sich öfter zwei und mehrere Heerde in geringer Entfernung von einander, die bei weiterem Fortschreiten in einander fliessen.

An jedem Heerde erkennt man zwei, scheinbar entgegengesetzte Prozesse: im Mittelpunkt einen rareficirenden oder atrophirenden (regressiven), im Umfange einen condensirenden oder hypertrophirenden (progressiven). Die Rarefaction beginnt stets mit einer Erweiterung der Mark- (Gefäss-) Kanäle des Knochens. Man sieht nicht bloss die Mündungen der gerade in die Knochenrinde eintretenden Kanäle als grobe Oeffnungen oder Poren, sondern auch die der Fläche des Knochens parallel laufenden Kanäle als offene Furchen, die sich gegen die Mitte der erkrankten Stelle vereinigen. Den ersten Anfang bezeichnet daher eine oft sehr kleine, stern-

förmige Ausgrabung der Knochenrinde (Fig. 2), deren Gestalt überaus ähnlich ist manchen sternförmigen Narben der Schleimhaut und zwar am meisten den nach syphilitischen Ulcerationen (Vagina, Nasen- und Rachenschleimhaut) auftretenden.

Weiterhin vergrössert sich der Stern, sowohl im Umfange, als auch gegen die Tiefe. Die Grösse der Marklöcher im Umfange nimmt zu; der Mittelpunkt vertieft sich trichterförmig, während die Ränder ein etwas zerklüftetes, buchtiges, faltiges oder runzeliges Aussehen bekommen. Allmälig wird die Knochenrinde (innere oder äussere Tafel) durchbrochen, der Grund des Trichters liegt in dem Schwammgewebe der Diploë, ja einmal habe ich gesehen, dass ein innerer und ein äusserer Trichter innerhalb der Diploë auf einander stiessen und eine wirkliche Perforation des Knochens, freilich in sehr kleinem Umfange, zu Stande gekommen war.

Während diese „Usur" des Knochens sich ausbildet und zwar in dem Maasse stärker, als der Stern und der Trichter sich vergrössern, erfolgt im Umfange überall die Anbildung neuer Knochenmasse (Fig. 1). Zunächst bemerkt man diese auf der freien Fläche des Knochens in Form eines dünnen, weichen und gefässreichen Häutchens, das schnell ossificirt und eine anfangs lose, sehr bald mit dem alten Knochen verwachsende, weissliche Osteophytschicht liefert. Das Osteophyt ist anfangs sehr gefässreich, seine Gefässkanäle weit und blutreich; bald aber wird es dichter, fester, weisser, endlich ganz sklerotisch und elfenbeinern. Da es gegen die gesunde Nachbarschaft hin sich in ganz unmerklich langsamer Weise verflacht, so bedingt es fast immer eine einfache Hyperostose oder Periostose, keine Exostose. Letztere findet sich manchmal gleichzeitig an anderen Stellen des Schädels. Nur in sehr vorgerückten Fällen bildet die Hyperostose um die deprimirte Stelle einen unregelmässigen, etwas hügeligen Wall und in diesen Fällen kann man vielleicht sagen, sie sei aus einem Gummiknoten hervorgegangen, was im Grunde nicht der Fall ist.

Dieselbe Anbildung neuer Knochenmasse geschieht aber auch in der Tiefe um die erkrankte Stelle herum: innerhalb der schwammigen Substanz der Diploë entstehen aus dem Markgewebe neue Knochentheile, welche die alten Markräume der Diploë erfüllen und

mit der Zeit eine feste Sklerose der ganzen Stelle erzeugen. Selbst da, wo der Trichter sehr wenig tief ist und eben nur die Rinde durchbricht, gewinnt diese Sklerose eine sehr grosse Ausdehnung, geht zuweilen selbst durch dicke Lagen der Diploë continuirlich hindurch, ja sie setzt sich in Osteophyte oder Hyperostosen fort, welche auf der entgegengesetzten Seite des Knochens in ähnlicher Weise, wie im Umfange des Trichters selbst, sichtbar werden. Am häufigsten sah ich Letzteres an der inneren, der Dura mater zugewendeten Knochenseite bei primärer Erkrankung der Schädeloberfläche; sehr viel seltener umgekehrt an der Aussenfläche bei primärer Erkrankung der Innenfläche. Indess sind mir doch auch ganz massenhafte, wulstige, zum Theil die Nachbarflächen überwachsende äussere Hyperostosen bei innerer Absorption vorgekommen.

Wie entsteht nun diese eigenthümliche Veränderung? Es kann nicht zweifelhaft sein, dass die Hyperostose und Sklerose der umgebenden Knochentheile das Ergebniss einer Reizung des Gewebes ist, analog vielen anderen Formen der Ostitis und Periostitis. Allein die Schwierigkeit liegt hauptsächlich in der Erklärung der Atrophie, der Stern- und Trichterbildung. Niemals habe ich hier irgend eine Spur von Eiter wahrgenommen, und wenn man den Prozess noch als Caries, etwa als Caries sicca auffassen wollte, so müsste man wenigstens die Definition der Caries als einer Eiterung des Knochens aufgeben. Insbesondere an der Aussenfläche des Schädels ist das Periost meist wenig verändert und nur gegen den vertieften Mittelpunkt hin findet sich gewöhnlich ein weiches, röthliches, gefässreiches Bindegewebe. Man könnte daher den Prozess nahezu mit anderen Formen der peripherischen Knochenatrophie vergleichen. Hr. Bruns hielt mir schon in Tübingen eine Beobachtung entgegen, welche seitdem durch eine sorgfältige Beschreibung und Abbildung in seinem Handbuch der Chirurgie Abth. I. S. 502. Atlas Taf. VII. Fig. 1—2. zugänglicher geworden ist, und in welcher eine sehr sonderbare „excentrische Anostose" des Schädeldaches nach wiederholten traumatischen Einwirkungen entstand. Indess ist diess doch ein anderer Fall, da an einer Stelle wirkliche Eiterung bestand und der Tod schliesslich durch eine

eiterige Meningitis erfolgte. Viel grössere Aehnlichkeit bietet die senile Knochenatrophie, besonders am Schädel, wie ich sie früher (Würzb. Verhandl. Bd. IV. S. 354) genauer geschildert habe und wie sie auch Bruns (a. a. O. S. 497) als Anostosis interstitialis abhandelt. So ähnlich im Grossen diese Prozesse aber auch sein mögen, so verschieden verhalten sie sich im Einzelnen. Der senilen Atrophie fehlt jener active, entzündliche Charakter, welcher die syphilitische Atrophie regelmässig begleitet; die Hyperostose, die Sklerose, die Gefässneubildung, wenn sie wirklich vorhanden sind, finden sich doch nicht im nächsten Umfange der atrophirenden Stelle, sondern in grosser Entfernung. So kann z. B. bei der Atrophie der Tubera oss. bregmatis gleichzeitig Hyperostose, Sklerose und Gefässneubildung am Stirnbeine bestehen, aber an dem Orte der Atrophie selbst ist der Prozess so wenig activ, dass häufig sogar die Markhöhlen der Diploë offen bleiben.

So schwach auch das weiche Gewebe sein mag, welches die syphilitische Knochenlücke füllt, so ist es doch, wie ich glaube, wesentlich in Anschlag zu bringen, zumal wenn man sich erinnert, dass der Prozess, wo er bei Lebzeiten verfolgt werden kann, gewöhnlich mit einer Auftreibung beginnt. Diese Auftreibung hat sicherlich mit dem erwähnten Gewebe etwas zu thun. Freilich habe ich von der äusseren Schädelfläche keine entsprechenden Präparate gehabt, aber es begreift sich auch, dass hier, wo durch das Nachsinken der umgebenden Weichtheile alle Lücken so leicht gefüllt werden, die Resorption schneller vor sich geht. Dagegen habe ich an der inneren Seite der Schädelknochen noch die ganze Lücke mit einem Kegel von neugebildetem Gewebe gefüllt gefunden (vgl. Fall V) und da diess dreimal neben der scheinbar einfachen Atrophie der äusseren Fläche vorkam, so lege ich ein entscheidendes Gewicht darauf. Von fremden Beobachtungen kenne ich nur die von Charrier (Gaz. des hôp. 1854. No. 43), wo ein neugebornes syphilitisches Kind ausser Pemphigus und Lungenheerden zwischen Dura mater und Knochen grosse, scheinbar eiterige Flecke zeigte, die jedoch bei der mikroskopischen Untersuchung von Follin als sehr gefässreiche Anhäufungen von fibroplastischem Gewebe erkannt wurden. Eiter fand sich nirgend.

Jedesmal löste sich in meinen Fällen der erwähnte Kegel oder Zapfen beim Abziehen der Dura mater fast vollständig und mit grosser Leichtigkeit aus der Knochenlücke aus. Einmal war die Erkrankung sehr frisch, und der Zapfen bestand an seiner Spitze aus einem durchscheinenden, weichen, gallertartigen, gelblichgrau aussehenden Gewebe, das gegen seine Basis an der Dura mater allmälig in eine festere, derbere, mehr weissliche Masse überging. Das Mikroskop zeigte hier ein dichtes Bindegewebe, das continuirlich mit dem der harten Hirnhaut zusammenhing und sich von demselben nur durch die grössere Zahl und den beträchtlicheren Umfang seiner Spindelzellen unterschied. Nach der Spitze zu nahm die Zahl der Zellen zu, während die faserige Grundsubstanz allmälig eine mehr homogene, weiche Beschaffenheit bekam; zuletzt wurde die Grundsubstanz fast flüssig und aus ihr isolirten sich mit Leichtigkeit zahlreiche, runde, sehr blasse Zellen mit kaum granulirtem Inhalt und ziemlich klaren, relativ grossen, meist runden Kernen. Ich habe damals, denn diese Beobachtung datirt schon um etwa 4 Jahre zurück, nicht ermitteln können, ob diese Neubildung wesentlich von der Dura mater oder vom Knochen ausging; jedoch möchte ich es für wahrscheinlich halten, dass Beides zugleich der Fall war und dass speciell die weiche, gallertige Spitze aus einer directen Gewebsumwandlung des Knochengewebes hervorging.

Die beiden anderen Male fehlte diese Gallertmasse. Der ungleich niedrigere Zapfen bestand hier aus einer mehr soliden, resistenten Masse, deren spitzerer Theil eine gelblichweisse, sehr trockene Substanz einschloss, so dass ich das ganze Gebilde mit nichts Anderem so sehr vergleichen kann, als mit der sklerotischen Platte einer chronisch entzündeten Arterie im Uebergange zur Atherombildung (Fig. 3, g, h). Auch ergab die mikroskopische Untersuchung dasselbe Bild: eine von neugebildeten Bindegewebskörpern ausgehende, feinkörnige Fettmetamorphose (vgl. Ges. Abhandl. S. 503. Cellularpathologie S. 323). Nur kam es hier nicht zur Bildung eines wirklich atheromatösen Heerdes, einer mit fettigem Brei gefüllten Höhle, sondern die körnige Fettmasse lag zerstreut zwischen den Faserzügen des Bindegewebes, welche sich zum Theil schief,

zum Theil senkrecht über die alte Fläche der Dura mater erhoben, und durch diese Anordnung, durch Farbe und Consistenz leicht davon zu unterscheiden waren. Auch fand sich an den grösseren Knoten zugleich eine flache, etwas rauhe Anschwellung auf der cerebralen Seite der Dura mater, und die mikroskopische Untersuchung zeigte hier ein zottiges, neugebildetes Maschennetz (Fig. 3, d).

Es kann kein Zweifel darüber sein, dass diese Zapfen Gummata waren, denn wo ich noch feste Gummigeschwülste untersucht habe, da zeigten sie die gleiche Zusammensetzung und Entwickelung, höchstens mit dem Unterschiede, dass jener gallertige Zustand fehlte, ein Umstand mehr, der dafür spricht, dass die Gallertmasse aus dem Knochen selbst hervorgeht. Ich werde auf die Besprechung der gummösen Produkte noch zurückkommen; vorläufig glaube ich wenigstens schliessen zu dürfen, dass der Vorgang der Atrophie auf das Innigste mit der Bildung der Gummigewächse zusammenhängt und dass die fühlbare Vertiefung der Knochenrinde erst dann eintritt, wenn das Gummigewächs wieder zur Resorption gekommen ist, was aussen offenbar leichter geschieht, als innen. Oft genug hat man eine solche Resorption im Laufe einer eingeleiteten Behandlung beobachtet und als Heilung registrirt, was in einem gewissen Sinne wahr, in einem anderen dagegen falsch sein dürfte.

Sollte es sich herausstellen, dass die syphilitische Nekrose, wie ich früher ausführte, gleichfalls aus einer gummösen Osteomyelitis entsteht, so würde zwischen den beiden scheinbar so weit aus einander liegenden Prozessen der Nekrose und der Atrophie ein innerer Zusammenhang gewonnen werden und es würde sich insbesondere sehr leicht begreifen, dass gar nicht selten an demselben Knochen dicht neben einander die Nekrose und die Atrophie bestehen. In dieser Beziehung möchte ich noch eine Eigenthümlichkeit berühren, die mir bei der Betrachtung syphilitischer Nekrosen immer wieder entgegentritt, nämlich die grobporöse, wurmstichige Beschaffenheit der abgestorbenen Knochenstücke. Die syphilitische Nekrose unterscheidet sich dadurch sehr erheblich vor vielen anderen Formen der Nekrose, bei denen wir ja vielmehr erwarten, dass das abgestorbene Stück, falls es ein Rindentheil ist,

eine glatte, ebene, dichte, scheinbar ganz normale Oberfläche besitzt. Zerfressen, porös sind die nekrotischen Stücke immer nur dann, wenn die Nekrose im Gefolge eines neoplastischen Vorganges auftritt, z. B. nach Tuberkulose, Caries, und auch da ist doch die Glätte der Oberfläche für Rindentheile das Gewöhnliche. Bei der syphilitischen Nekrose hat die Oberfläche grosse Löcher, die nach innen mehr zusammenfliessen und ganz den Eindruck machen, als sei darin ursprünglich die Gummibildung vor sich gegangen; gleichzeitig aber ist das umschliessende, wenngleich nekrotisirte Gewebe nicht selten sklerosirt und schwer, was einen ganz besonderen Eindruck hervorbringt. Es scheint mir daher ein dringendes Desiderat zu sein, dass der feinere Hergang der syphilitischen Nekrose durch neue Beobachtungen sicher gestellt werde, damit endlich einmal ein sicherer Boden der Discussion gewonnen werde.

In Beziehung auf das Anatomische bemerke ich noch, dass ich regelmässig neben der Schädelaffection gewisse, wenngleich sehr leichte Zeichen einer Veränderung der freien, inneren Oberfläche der Dura mater fand. Bei genauerer Nachforschung liessen sich stets feine, abstreifbare, entweder fibrinöse oder schwach hämorrhagische Anflüge entdecken, welche die entzündliche Natur der Veränderung noch deutlicher darthaten. Ich werde später noch einige derartige Sectionsbefunde kurz mittheilen. Klinische Thatsachen stehen mir in hinreichender Vollständigkeit fast gar nicht zur Verfügung; den einzigen, leider nur eine äussere Knochenatrophie darstellenden Fall, den ich selbst bei Lebzeiten beobachtete, will ich hier anschliessen:

Fall I. Syphilis vor $3\frac{1}{2}$ Jahren. Verdächtiges Exanthem. Bronchopneumonie. Typhus. Tod. Entzündliche Atrophie der Schädelknochen. Abgelaufene partielle Peritonitis. Narben des Cervicalkanals mit Leukorrhoe. Knotige Bronchopneumonie. Gallenstein mit Hydrops cystidis felleae. Nodulus der Lungenarterie. Alter Cysticercus im Corp. striatum.

Auguste Kühn, Dienstmädchen, 22 Jahre alt, wurde am 1. April 1853 in die Charité gebracht. Man fand damals eine Urethritis, Erosionen der Portio vaginalis, Fluor uteri purulentus, doppelseitige Bubonen, und ein Ulcus condylomatosum der rechten grossen Schamlippe. Die Behandlung bestand in einem Dec. Sarsap. comp., Hydr. jodatum flavum, Bals. Copaivae c. Tinct. arom. acid., Einreibungen mit

grauer Salbe, Application von Sol. Argenti nitr. Am 3. Mai wurde sie als geheilt entlassen.

Am 7. Dec. 1856, also $3\frac{1}{2}$ Jahr später, wurde sie wieder von der Polizei aufgegriffen und wegen eines verdächtigen Ausschlages am nächsten Tage zur Charité geschickt. Da der Ausschlag auf der Abtheilung für Syphilitische als unverdächtig erachtet wurde, so erfolgte am 9ten die Verlegung auf meine Abtheilung. Ich fand bei der sehr gut genährten Kranken, die sonst über nichts klagte, ein leicht gelbliches, papulöses Exanthem, das hauptsächlich am Oberkörper seinen Sitz hatte, und verordnete einige Schwefelbäder. Diese wurden Anfangs gut ertragen und nach 8 Tagen war der Ausschlag fast ganz geschwunden. Allein am 18ten klagte die Kranke über Schmerzen, welche die ganze rechte Seite der Brust bis zur Lebergegend einnahmen, über Schwindel, Ohrensausen, Herzklopfen und Appetitlosigkeit; nach einer 48stündigen Verstopfung waren starke Durchfälle eingetreten, der etwas unregelmässige Puls machte 88 Schläge, der Harn war gering, saturirt und leicht sedimentös. Die Untersuchung ergab, dass das Herz frei war, dagegen der Ton über der rechten Brustseite etwas gedämpft und das Respirationsgeräusch an verschiedenen Stellen schwach und unbestimmt. (Inf. digitalis e Scr. β ad Unc. vi c. Ammon. muriat.) In den nächsten Tagen leichter Nachlass, aber am Abende des 21sten starke Dyspnoe, beschleunigtes, oberflächliches, fast röchelndes Athmen, paroxysmenartig auftretender Schmerz in der Herzgegend, Puls sehr frequent, klein und unregelmässig, Kopf eingenommen, Gesicht nicht geröthet, viel Durst, pappiger Geschmack, Stuhlverstopfung. Ein Senfteig wird nicht ertragen; 8 blutige Schröpfköpfe. Am 22sten und 23sten grosser Nachlass, nur heftiger Durst (Selterswasser). Am 24sten wiederum heftige Schmerzen in der rechten Brust, wo hinten unter dem Schulterblatt Dämpfung und bronchiales Athmen gefunden werden (6 Blutegel, Digitalis c. Tart. stibiato; am 27sten 6 blutige Schröpfköpfe, Calomel Gr. i c. Hb. Digitalis Gr. $\frac{1}{4}$ zweistündlich).

Am 28sten bekam die Kranke, die schon seit einigen Tagen nichts mehr genossen hatte, grünliches Erbrechen und klagte über Hitze im Kopfe, Summen und Schwerhörigkeit; die Pupillen träge, Puls 108, Durchfall. (Emuls. amygdal. c. Natro nitr., 20 Blutegel hinter das Ohr, kalte Ueberschläge auf den Kopf.) Darauf Nachlass des Ohrensausens, aber Steigerung der Unruhe und des Pulses, der Abends 120, später 132 Schläge macht. Trotz des Auflegens einer Eiskappe sehr unruhige Nacht, Delirien, Flockenlesen; am nächsten Morgen grosse Unbesinnlichkeit, Verfall des Aussehens, Puls sehr frequent, unregelmässig und klein, öfters Erbrechen, Leib etwas aufgetrieben und sehr empfindlich. Die Untersuchung zeigt auch links Dämpfung und bronchiales Athmen. Grosses Verlangen nach säuerlichem Getränk. (Elixir acid. Halleri, Vesicator in den Nacken, graue Salbe in die linke Scapulargegend.) Am 1. Januar bei Fortdauer der übrigen Symptome Erbrechen grünlicher Massen und ähnliche Durchfälle. Es werden 3 Dosen Calomel zu Gr. v in Zwischenräumen von 2 Stunden gegeben; darauf Nachlass des Erbrechens, besseres Aussehen der Stuhlentleerungen. Bei der Untersuchung des Unterleibes finde ich die Blasengegend aufgetrieben und schmerzhaft und es ergibt sich, dass seit 24 Stunden kein Harn gelassen ist. Der durch den Katheter entleerte

Harn ist klar, dunkelgelb, sauer. (Inf. Digital. c. Kali hydrojod.) So erhielt sich der Zustand mit einem Anscheine von Besserung bis zum 5ten; dann Rückkehr des galligen Erbrechens und grössere Frequenz des Pulses, 132 Schläge, dagegen mehr Besinnlichkeit (Brausepulver mit Morph. acet. Gr. $\frac{1}{8}$, am 6ten Inf. Arnicae [Dr. ij] c. Flor. Benzoës Dr. β et Spir. sulf. aeth. Dr. β). Am 7ten nach einer sehr unruhigen Nacht der Puls frequenter (144), die Haut trocken, aber nur mässig heiss, Kopf sehr benommen, das Gehör fast ganz geschwunden, die Zunge belegt, fast keine Nahrungsannahme, sehr heftiger Husten mit mässigem Auswurf, Leib weich, aber schmerzhaft, ein einziger, sehr dünner und spärlicher Stuhl, der spontan entleerte Harn ammoniakalisch, stark sedimentös und spärlich. Die Nacht sehr schlecht, häufiger Husten, ohne dass die Kranke den Auswurf loswerden kann; am 8ten Brust und Leib schmerzhaft, das Bewusstsein getrübt, dagegen das Gehör etwas besser, auch etwas Nahrungsannahme, kein Stuhl, Puls klein und 152 Schläge machend, Harn mit starkem Sediment aus harnsaurem Ammoniak. Am 10ten starke Delirien in der Nacht, Morgens Puls 150, kaum fühlbar, Sehnenhüpfen und Flockenlesen, Extremitäten kühl, Leib schmerzhaft, kein Stuhl. (Liq. Ammon. succ. Unc. β c. Tinct. Cast. Dr. ij zu 15 Tropfen, abwechselnd mit Opium.) Von da ab stets Delirien, Bewusstlosigkeit, fast gar keine Nahrungsaufnahme, Secessus inscii, fadenförmiger Puls. Tod am 18. Januar 1857.

Autopsie: Der Körper immer noch sehr fettreich. Grosser Schädel: Stirn schmal und flach, Scheitelgegend und Hinterhaupt sehr breit; die Knochen ganz blass, schwer und dicht, daher an vielen Stellen bei Mangel an Diploë durchscheinend. Rechts am Stirnbein gerade nach oben und innen vom Tuber unter ganz unveränderten Weichtheilen eine $1\frac{1}{2}$—2 Zoll im Durchmesser haltende, länglichrundliche Stelle, in deren Mitte ein unregelmässig zackiger, stellenweis bis $1\frac{1}{2}$ Lin. tiefer Eindruck von beiläufig 5 Lin. Länge und nahezu ebenso viel Breite liegt (Fig. 1). Der Grund desselben ist zum Theil ziemlich glatt, zum Theil durch kleine, höckerige Knochenreste rauh, und mit einem sehr spärlichen, gelblichweissen, dem Pericranium eng anhaftenden Gewebe erfüllt. Rings um diese Vertiefung liegt ein stellenweis bis $\frac{3}{4}$ Zoll breiter Saum neugebildeter, von vielen Poren und Gefässkanälen durchsetzter, übrigens sehr dichter Knochensubstanz, welche durch einen wenig scharf abgesetzten Rand ganz allmälig an die umliegende Knochenoberfläche sich anlegt. An dem Rande desselben erkennt man noch sehr deutlich eine Reihe isolirter, feiner, platter, weisser Scherbchen junger Auflagerung und sieht durch die Oberfläche die Gefässe der Knochenrinde erweitert und stark mit Blut gefüllt. Die Erhebung des ganzen aufgelagerten Randes ist so gering, dass von der Seite her kaum eine Anschwellung bemerkbar ist, dagegen ist die Dichtigkeit der Stellen so gross, dass der Schädel, in der Sonne gegen das Licht gehalten, fast an allen übrigen Stellen leicht durchscheint, nur hier nicht. Entsprechend findet sich an der inneren Seite des Stirnbeins eine sklerotische, ganz eng mit dem Knochen zusammenhängende, weisse und fast elfenbeinerne Auflagerung, innerhalb deren tiefe, vielfach verästelte Gefässkanäle in geschlängelter Weise verlaufen. Dies fand namentlich gegen den Rand hin statt. — Eine zweite, kleinere, übrigens ganz ähnliche Stelle fand sich auf dem rechten Scheitelbein, zwei Finger nach oben und innen von dem

Tuber (Fig. 2). Hier hatte der Knochen einen T förmigen Eindruck, mit etwas röthlichem Gewebe gefüllt und etwa 1 Lin. tief; jeder Schenkel des T 2—2½ Lin. lang. Rings umher grob poröse Stellen (Gefässlöcher) und feine, sehr dichte, radiäre Ausstrahlungen mit beginnender opaker Knochenanbildung dazwischen. Unter dieser Stelle war die innere Oberfläche des Knochens normal, wie denn überhaupt ausserdem nur eine diffuse, sehr mässige Verdichtung der inneren Knochentafel noch am Schädeldache zu bemerken war. An der Basis fand sich auch nur eine kleine Exostose in der rechten Hinterhauptsgrube neben und vor dem Foramen magnum, unter welcher der Knochen rareficirt und seine Markräume sehr erweitert waren. Das rechte Felsenbein sehr schmal, fast leistenförmig; das linke normal. — Dura mater mehrfach, besonders längs des Sin. longitud. etwas getrübt, ihre Innenseite mit zahlreichen feinen hämorrhagisch-fibrinösen Beschlägen besetzt, die mehr der Lage der Sulci entsprechen. Pia sehr zart, Gyri sehr entwickelt, Hirnsubstanz etwas weich, die weisse Masse mässig blutreich, in den Kammern wenig Flüssigkeit. Im hinteren und äusseren Ende des Corpus striatum links eine erbsengrosse Höhle mit einem weissgelblichen, etwas derben Inhalt, aus dem sich bei der Präparation ein abgestorbener Cysticercus isoliren lässt.

Das Herz blass, übrigens normal, rechts leicht erweitert; in der Art. pulmonalis dicht über der Reibungslinie der Klappen ein kleines, hartes, bläuliches Knötchen. Das Blut geronnen, mit leichter Speckhaut. Sehr ausgedehnte, trockene pleuritische Beschläge auf der Lungenoberfläche rechts; das Parenchym im unteren und mittleren Lappen fast luftleer, ödematös, schwer, verdichtet, mit weisslichen, von aussen durchschimmernden, knotigen Infiltrationen durchsetzt, aus denen sich beim Anschneiden eiterige Flüssigkeit ausdrücken liess. Aehnliches links. Bronchialschleimhaut stark geröthet, Drüsen geschwollen, keine deutliche Tuberkulose.

Dünndarm contrahirt; am unteren Ende des Ileums und am Coecum mehrere schieferige Stellen der Serosa, mit kleinen, zottigen Anhängen besetzt. Die Gekrösdrüsen geschwollen, von aussen blauröthlich, auf dem Durchschnitt venös hyperämisch, gleichmässig markig. Auch die Solitärfollikel geschwollen und markig; am unteren Ende des Ileum eine ältere, wenig charakteristische Narbe, dagegen dicht über und unter der Valvula Bauhini mehrere grössere frischere Geschwüre von fast dysenterischem Habitus. Milz wenig vergrössert, schlaff, Durchschnittsfläche feucht, roth, Follikel klein. Leber etwas fester, an der Vorderseite des rechten Lappens eine alte Adhärenz; die Mündung der Gallenblase durch einen Stein verstopft; beginnender Hydrops cyst. fell., aber im Magen und Zwölffingerdarm Galle. Nieren leicht hyperämisch und geschwollen. Die Harnblase jederseits mit einem kleinen, rechts etwas grösseren Divertikel versehen, ihre Schleimhaut stark geröthet und gefaltet, der Inhalt fast rein purulent. — Die seröse Fläche der Blase und des Uterus mit ähnlichen Zotten besetzt, wie der Darm. Der Uterus stark zurückgelagert, so dass der Fundus die vordere Fläche des Kreuzbeins berührt und hier durch starke, gefässreiche, adhäsive Bänder fast unbeweglich fixirt wird. Zahlreiche schwärzliche Narben an den Eierstöcken. In der Scheide eine schleimige, mit grauen, stinkenden Bröckeln untermischte Flüssigkeit, die Portio vagin. leicht erodirt, aus dem Orif. ext. einzelne fibrinöse Fäden hervorhängend. Höhle des Cervix erweitert,

graublau gefärbt, auf der vorderen Wand eine Narbe; Schleimhaut des Uterus stark hyperämisch und mit einer kleinen polypösen Excrescenz versehen. —

Der sehr insidiöse Verlauf der Krankheit hatte unsere Diagnose zu keiner Sicherheit gelangen lassen. Nach der ersten, am 18. December angestellten Untersuchung und in den folgenden Tagen glaubte ich die Folge einer Erkältung in dem sehr unzweckmässig placirten Baderaum und eine unter entzündlichen Erscheinungen recrudescirende Tuberkulose der Lunge vor mir zu haben. Später am 28sten schien es, als sei eine entzündliche Erkrankung der Meningen des Gehirns, vielleicht tuberkulöser Natur, hinzugetreten und der weitere Verlauf sprach eher für, als gegen diese Ansicht. Die schnelle, fast plötzliche Betheiligung des Gehirns, die ausserordentlich starke und anhaltende Störung des Gehörs, das Erbrechen, die Harnretention, der Sopor waren gewiss sehr auffällige Erscheinungen. Aber die Autopsie lehrte, dass es sich um einen Typhus handelte. Lassen wir diesen bei Seite, so bleiben gewisse Veränderungen der Sexualorgane und die Syphilis.

Erstere zeigten zunächst die Reste einer abgelaufenen chronischen Perimetritis: zahlreiche zottige Anhänge auf der Serosa des Uterus und derbe Adhäsionen, durch welche die reclinirte Gebärmutter an der hinteren Beckenwand fixirt wurde. Nimmt man dazu die gleichartigen Zotten an der Serosa des Darmes und die Adhäsionen der Leber, so gibt diess das Bild jener eigenthümlichen partiellen Peritonitis, welche ich früher (Archiv V. S. 342) als Grundlage der sogenannten Colica scortorum beschrieben habe. Nächstdem fand sich, ausser einer alten Narbe in der Schleimhaut des Cervicalkanals, eine chronisch-katarrhalische, mit Polypenbildung verbundene Endometritis und eine frische, wahrscheinlich dem Typhus angehörige Leukorrhoe.

Was die Syphilis anlangt, so haben wir gesehen, dass $3\frac{1}{2}$ Jahre vor dem Tode der Kranken eine mit Quecksilber behandelte und damals „geheilte" Affection vorangegangen war, deren constitutioneller Charakter durch die Bezeichnung des Labialgeschwürs als eines condylomatösen ausgedrückt zu sein scheint. Ueber die Natur der Bubonen ergibt das Krankenjournal nichts Genaueres. Dagegen ist es nach dem Sectionsbefund sehr wahrscheinlich, dass

die Narbe im Cervicalkanal, welche nicht wohl auf die in der Krankengeschichte erwähnten Erosionen der Vaginalportion bezogen werden kann, ein latenter Chanker war, von dem die übrigen Erkrankungen ausgegangen sein mögen. Von sonstigen secundären Symptomen ist nichts bekannt, auch lässt sich bei dem Stande der Kranken und bei den Sanitätseinrichtungen Berlin's nicht erwarten, dass die Kranke etwa inzwischen noch der Gegenstand anderweitiger Erkrankungen oder Behandlungen gewesen sei. Das einzige Symptom, das als ein secundäres betrachtet werden könnte, wäre daher das papulöse Exanthem, mit welchem die Kranke bei ihrer letzten Aufnahme in die Anstalt behaftet war *). Es ergibt sich daher für die Affection der Schädelknochen, welche, soviel es scheint, ohne alle Symptome verlaufen ist, dass sie ohne irgend welche Anzeichen der Kachexie in einer tertiären Zeit, aber ohne voraufgegangene erhebliche Secundärzufälle gefunden ist. Ich glaube nach ihrer Beschaffenheit nicht, dass sie ganz frisch war, denn sonst hätten sich wohl noch gummöse Stellen finden müssen, aber eben so sehr machte der stark gefässreiche, poröse Charakter der Ränder es wahrscheinlich, dass der Prozess noch nicht ganz abgelaufen war. Wir müssen es daher dahingestellt sein lassen, zu welcher Zeit die Erkrankung begonnen hat und ob ihr Anfang nicht noch in eine secundäre Zeit zu verlegen ist; weitere Beobachtungen müssen darüber entscheiden und diese werden hoffentlich nicht fehlen, nachdem die Aufmerksamkeit auf den Gegenstand hingelenkt worden ist.

Bevor wir denselben aber verlassen, dürfte es angemessen sein, noch ein Paar Worte über die Aetiologie der Localisation zu sagen. Es ist diess um so nothwendiger, als einige Aerzte sich damit begnügen, die Localaffecte als ganz natürliche und sich

*) Ob der sonderbare Nodulus auf der Wand der Lungenarterie ein syphilitisches Condylom war, muss ich unentschieden lassen; auch will ich kein Gewicht auf die kleine Exostose am Foramen magnum legen, obwohl ich bei einer anderen syphilitischen Frau an derselben Stelle eine höckerige Hervortreibung fand, welche grob-cavernöse Gefässräume enthielt und über welcher die Dura mater eine gallertartig durchscheinende, leicht grünlichgelbe Beschaffenheit hatte.

von selbst verstehende „Ausflüsse" der Dyskrasie zu betrachten, während andere ihre specifische Natur leugnen und sie als traumatische, rheumatische oder als sonst welche Affecte ansehen. Genau genommen, haben beide Parteien gleich Recht, denn die Dyskrasie macht keine Localisationen ohne örtlichen Grund und dieser kann ein traumatischer, rheumatischer oder sonst ein der Dyskrasie als solcher ganz fernliegender sein. Freilich kann es auch anders sein, denn die specifisch-dyskrasischen Stoffe können durch besondere Anziehungsverhältnisse gerade in ein bestimmtes Organ in grösserer Menge aufgenommen werden. Wie verhält es sich nun mit der Syphilis? Es ist diess eine überaus wichtige Frage, deren Beantwortung die Deutung einer Menge anderer Erfahrungen in sich schliesst.

Mir scheint es, als ob die Wahl der Localisationsstellen bei der Syphilis wesentlich von den zufälligen Störungen abhinge, die während der Infectionszeit die Körpertheile treffen. Schon du Verney (l. c. p. 477—79) erklärt die grössere Häufigkeit der Exostosen an dem Schädel, der Tibia und Clavicula daraus, dass diese Knochen der Einwirkung der Luft und äusseren Ursachen, besonders Contusionen mehr ausgesetzt seien. Es ist diess gewiss richtiger, als die Erklärung von Bertrandi (a. a. O. S. 285), dass die Exostosen auf solchen Knochen zu sitzen pflegen, die nicht mit Muskeln bedeckt sind, „deren Druck ihr Wachsen verhindern kann." Das Vorkommen innerer Exostosen zeigt, dass der Druck dabei gleichgültig ist, aber alle Knochen, die mit Muskeln nicht bedeckt sind, werden durch Stösse von aussen directer getroffen, insbesondere aber sind sie der Abkühlung sehr viel stärker ausgesetzt. Den Zusammenhang der Dolores osteocopi mit der Temperaturzunahme hat Ricord (Gaz. des hôp. 1846. Janv. No. 1) bestimmt erörtert; er erzählt, dass bei Leuten, die im Sommer auf dem Lande, im Winter in Paris leben, sich im Sommer Dolores nocturni, im Winter diurni finden, weil sie zu verschiedenen Zeiten zu Bette gehen. Nélaton (vgl. Canstatt's Jahresber. f. 1853. IV. S. 387) fügt hinzu, dass Personen mit Dolores osteocopi auf Reisen, wo sie eine oder mehrere Nächte ausser dem Bette zubringen, ganz frei sein können.

Es erübrigt jetzt noch, der Folgezustände zu gedenken, welche nach voraufgegangener, wirklicher Caries und Necrosis syphilitica an den Knochen auftreten, und welche zusammen die syphilitischen Knochennarben darstellen. Auch bei diesen finde ich gewisse Eigenthümlichkeiten, die in gleicher Allgemeinheit bei anderen Formen der Caries und Nekrose kaum vorkommen dürften und die gewissermaassen im groben Style das wiederholen, was wir bei der entzündlichen Atrophie im Kleinen kennen gelernt haben. Jede syphilitische Narbe im Knochen zeichnet sich durch Mangel an Productivität im Mittelpunkt, durch Uebermaass derselben im Umfange aus. War der Knochen an einer gewissen Stelle ganz zerstört, wie diess bei den Schädelknochen, der Nasenscheidewand, dem Gaumen vorkommt, so bildet sich in der Regel entweder gar kein Ersatz oder mindestens kein knöcherner. Nirgends ist diess so auffallend, wie am Schädel, wo die Knochenlücke doch nach innen durch ein ossificationsfähiges Organ, die Dura mater, gedeckt wird. Nun ist es freilich bekannt, dass auch andere Substanzverluste, z. B. Trepanlöcher sich gewöhnlich nicht ganz durch Regeneration schliessen, aber es bildet sich doch gewöhnlich eine Verkleinerung der Oeffnung durch allmäliges Nachwachsen von den Rändern her. Bei syphilitischen Nekrosen ist nur ausnahmsweise etwas der Art bemerkbar. An der durchbrochenen Stelle verdickt sich die Dura mater frühzeitig und wenn das nekrotische Stück entfernt ist, so gestaltet sich eine Narbe, an deren Rändern die äussere Haut und die bedeckenden Weichtheile des Schädels, die Knochen und die Dura mater in eine gemeinschaftliche Masse verschmolzen sind, und welche von da ab als eine einfache, weisse, gefässarme, sehr derbe Schwiele erscheint. Je länger sie besteht, um so mehr verdichtet und verkürzt sie sich, so dass an dieser Stelle die natürliche Wölbung des Schädels verschwindet und eine Abplattung der ganzen Narbenfläche erfolgt (vgl. Fall IX). Es ist dieselbe Erscheinung, die wir in so auffälliger Weise bei den tertiär-syphilitischen Narben der Weichtheile beobachten, wo die Retractionen eines der wichtigsten Folgeereignisse darstellen. Bekanntlich haben fast nur die Verbrennungs-Narben einen gleich ausgesprochenen Charakter der Unproductivität,

der dauerhaften Destruction und gerade sie gleichen in jeder Beziehung den syphilitischen Narben auf das Vollständigste.

Ganz anders verhalten sich die umgebenden, noch erhaltenen Knochentheile, an denen sich stets eine auffällige Sklerose, nicht selten mit starker Hyperostose verbunden, ausbildet (vgl. Rokitansky, Pathol. Anat. Wien 1856. II. S. 156). Die Markräume füllen sich mehr und mehr mit Knochenmasse aus, der Knochen wird hart, dicht, schwer, zuletzt ganz elfenbeinern, und an seiner Oberfläche erheben sich flache, platte oder hügelige Auflagerungen. Aber auch hier ist es sehr eigenthümlich, dass diese Neubildungen langsam und in relativ geringer Masse zu Stande kommen, dass insbesondere die Periostauflagerungen nicht jene grossen, porösen, bimsteinartigen Massen darstellen, wie sie bei der Merkur- und Phosphor-Nekrose der Kieferknochen am reichlichsten entstehen, in geringerem Maasse aber fast bei allen anderen Nekrosen vorkommen. Dieser Umstand scheint mir gerade für die Vergleichung der mercuriellen und syphilitischen Prozesse von Bedeutung, zumal wenn man immer im Auge behält, dass auch im Umfange der Narben von Weichtheilen in der constitutionellen Syphilis ähnliche Hyperplasien und Hypertrophien geschehen, wie sie die Sklerose und Hyperostose uns vor Augen stellt. Gosselin (Arch. génér. 1854. Sér. V. T. IV. p. 684) hat mit Recht diesen „Nachbar-Veränderungen" (Lésions de voisinage) eine besondere Bedeutung für das Aussehen der Folgezustände syphilitischer Heerde beigelegt.

Greift die Nekrose nicht durch die ganze Decke eines Knochens, so entsteht nach Auslösung und Entfernung derselben eine schüsselförmige oder unregelmässige Vertiefung an der Oberfläche. In dieser findet sich später überaus wenig neugebildetes Narbengewebe, und auch hier wird der Substanzverlust kaum durch regenerative Prozesse gedeckt. Das einzige Zeichen davon ist die allmälige Zuschärfung und Abglättung der Ränder, welche ursprünglich ziemlich steil abfallen, später aber durch Vorlagerung einer schwachen Knochenrinde in eine schräg zulaufende, gewöhnlich mit Rinnen und Furchen durchsetzte Fläche verwandelt werden. Da nun auch hier regelmässig eine Sklerose und Hyperostose der umgebenden Knochentheile zu Stande kommt, so gleichen solche Stellen

sehr den durch entzündliche Atrophie ohne Nekrose und Eiterung erzeugten, ja in manchen Fällen kann man beide ohne Anamnese und Kenntniss des Zustandes der Weichtheile überhaupt nicht unterscheiden.

Da endlich, wo bleibende Zerstörungen erzeugt werden, wie bei der Ozaena syphilitica, glätten sich die Knochenränder gleichfalls ab, sklerosiren und hyperostosiren. Die Löcher im harten Gaumen haben scharfe, glatte und harte Ränder und sind mit einem dichten, weisslichen, spärlichen Narbengewebe bekleidet. Die „eingesunkene" Nase wird durch dicke, oft elfenbeinerne, an ihrem unteren Ende wie abgeschliffene Nasenbeine gestützt, ja nicht selten bildet sich eine tiefe Rinne über den Nasenrücken, gegen welche die Nasenbeine umgekehrt dachförmig zusammengehen und deren Fläche mit zahlreichen, radial gestellten Gefässfurchen besetzt ist. Zuweilen setzt sich dieser Prozess der Sklerose und Hyperostose auf die ganze Umgebung weithin fort, z. B. auf die Knochen des Schädelgrundes. Den merkwürdigsten Fall dieser Art beobachtete ich im November 1856 bei einer 66jährigen, im höchsten Grade marantischen Person, bei der ausserdem Lebernarben sich fanden, und bei der namentlich das Keilbein in seiner grössten Ausdehnung sklerotisch war. Der Fall ist von Hrn. O. Heyfelder genauer beschrieben worden (Archiv XI. S. 514).

Die voraufgegangene Betrachtung der Knochen-Syphilis hat uns gelehrt, dass, so vielfach auch die Formen derselben sein mögen, sie sich doch unter zwei grössere Gruppen vertheilen lassen, je nachdem sie einfache Entzündungsprodukte oder specifische Gebilde darstellen. Die Sklerose und Hyperostose, die Exostose und der Nodus, die Caries entsprechen bekannten Reizungszuständen der Knochen; die gummöse Geschwulst der Beinhaut, des Markes und des Knochengewebes selbst und die davon abhängige entzündliche Atrophie (Caries sicca) und Nekrose der Knochen finden sich, soviel wir wissen, sonst nicht vor. Kein anderer Theil eignet sich daher so gut zu Vergleichungen mit den so häufigen und ebenso vielgestaltigen syphilitischen Erkrankungen der

Haut, welche sich ebenso in zwei grosse Gruppen zerlegen lassen. Denn auch hier finden wir die specifische Gummigeschwulst neben den einfachen Irritationen und Entzündungen, den Maculae und Papulae, den Pusteln und Eiterheerden, den Knoten und Condylomen.

Rechnet man die einfach irritativen und entzündlichen Syphiliden den Secundär-Symptomen zu, so läge es nahe zu fragen, ob denn nicht auch die einfach irritativen und entzündlichen Knochenleiden secundärer Natur sind, und wenn man einen scharfen Unterschied der mehr specifischen Hautaffectionen als tertiärer Syphiliden aufstellt, so scheint es ein Widerspruch zu sein, wenn man am Knochen specifische und nicht specifische Prozesse in eine einzige Gruppe tertiärer Zufälle vereinigt. Nun kann man freilich entgegenhalten, dass bis jetzt auch die Anatomie der Syphiliden noch sehr mangelhaft ist, dass wir z. B. den feineren Grund der Verschiedenheit zwischen breiten und spitzen Condylomen noch keineswegs genügend darlegen können, aber es lässt sich doch nicht leugnen, dass die verschiedenen Formen der Knochen- und Haut-Syphilis sich so genau entsprechen, als es an so verschieden gebauten Theilen überhaupt möglich ist.

Für meine Darstellung hat es ein besonderes Interesse, auf eine Form an der Haut hinzuweisen, welche ganz der früher geschilderten entzündlichen Knochenatrophie (Caries sicca) entspricht. Es ist die narbenartige Atrophie der Haut, wie sie sich zuweilen nach Lupus non exedens und Hauttuberkeln entwickelt, wo, gewöhnlich unter vermehrter Desquamation der Epidermis oder Crustenbildung, ohne alle Ulceration deprimirte, weisse, glänzende Stellen entstehen. Ricord hat offenbar diese Form im Sinne, wenn er sagt: Ces tubercules sont susceptibles de résolution franche ou d'une sorte de résorption rapide, sous l'influence de laquelle ils se ramollissent, se flétrissent et, sans s'ulcérer, finissent par se transformer, sur la peau, en une espèce de croûte, en quelque sorte cornée, qui, en tombant, laisse une tache le plus souvent déprimée (Traité p. 646). Nun kommt freilich eine ähnliche narbenartige Atrophie auch nach dem nicht syphilitischen Lupus erythematosus vor, jene von Erasmus Wilson (Die Krankheiten der Haut, aus d. Engl. von Schröder. Leipz. 1850. S. 403)

als Vitiligo bezeichnete Veränderung, indess liegt der Unterschied eben in der ausgesprochen knotigen Form der voraufgehenden syphilitischen Veränderung. Eine Verwechselung mit mercuriellen Formen dürfte hier wohl nicht in Frage kommen.

Dagegen muss ich hier erwähnen, dass die syphilitischen Knoten der Haut und des Unterhautgewebes keineswegs immer mit den beschriebenen Gummigeschwülsten der Knochen im Bau übereinstimmen und dass erst weitere Untersuchungen entscheiden müssen, wie weit sie trotzdem zu identificiren sind. Nur bei Dittrich (Prager Viertelj. 1850. II. S. 49) finde ich eine sprechende Beschreibung des harten Gummiknotens aus dem Unterhautgewebe der Brustdrüsengegend und um die Schultergräthe; es waren rundliche und unregelmässige, ästige, Wallnuss- bis Hühnereigrosse, graugelbliche und fahle, unorganisirte, gegen die Mitte etwas weichere und mehr krümlige, gegen den Umfang dichte und zähe Massen, die in einem sehr dichten, faserigen, weisslichen Callusgewebe eingekapselt waren. In demselben Falle fand sich eine ganz ähnliche, Taubeneigrosse Geschwulst in der Fossa pterygopalatina, und eine (etwas unklar beschriebene) Infiltration und Ulceration der Larynx-Schleimhaut. Ich habe die feste Gummigeschwulst nur in dem lockeren Bindegewebe um das Vas deferens (Fall VII), dagegen in der Haut nie gesehen, und auch Ricord (Traité p. 660) definirt die gewöhnliche Form als eine „Art von chronischen Furunkeln im Unterhaut- oder Unterhautschleimhautgewebe." Herr Dr. Deetz, früher Oberarzt in der Charité, hatte die Güte, mir ein Paar Mal Hautknoten und Tubercules profonds des Unterhautgewebes, vom Lebenden exstirpirt, zu übergeben. Von diesen stimmten die ersteren am meisten mit jungem Granulationsgewebe (Cellularpathologie S. 374, 401) überein: man konnte unter der geschlossenen Oberhaut in dem Bindegewebe der Cutis eine allmälig zunehmende Vergrösserung und Wucherung der Bindegewebskörperchen mit gleichzeitiger Lockerung und Erweichung der Zwischensubstanz erkennen, so dass endlich eine an runden, jedoch meist einkernigen Zellen sehr reiche, gefässhaltige Markmasse entstand. Die Tubercules profonds zeigten sich in der Mitte schon zerflossen zu einer fadenziehenden, schleimigen Masse, in der das

Mikroskop viel Detritus und runde, relativ kleine Zellen mit unvollständiger Fettmetamorphose nachwies; gegen den Umfang hin lag wieder ein granulirendes Gewebe mit äusserst reicher Cellulation.

Es sind diess also Prozesse, welche der gewöhnlichen Ulceration und Abscessbildung ganz nahe stehen und sich von ihr nur dadurch unterscheiden, dass kein guter, rahmiger Eiter gebildet wird, sondern eine zähe, schleimige, früh zerfallende Masse. Soviel ich beurtheilen kann, stimmen sie ganz überein mit den Tubercules profonds der congenitalen Syphilis, welche Rinecker (Würzb. Verhandl. I. S. 117) genauer beschrieben hat. Ich selbst habe einen solchen Fall in meinen Ges. Abh. S. 595 speciell mitgetheilt, und will hier kurz das Resultat einer anderen Untersuchung anknüpfen, die ich am 13. März 1845 bei einem sehr abgemagerten, 4 Wochen alten Kinde anstellte.

Dasselbe hatte zuerst ein Panaritium, dann zahlreiche ulcerirende Knoten über den ganzen Leib, besonders an den oberen Extremitäten, bekommen. Alle ergaben sich als Verschwärungen der Cutis und des Unterhautgewebes und erschienen von aussen als bald mehr röthliche, bald mehr gelbliche, harte Knötchen, dia auf der Spitze etwas eingesunken, und wo sie geborsten, mit braunrothen oder gelblichen Krusten bedeckt waren. Sie enthielten einen fast eingekapselten, durch derberes Gewebe umhüllten, sehr dicken und zähen, gelblichweissen Eiter, der an der Luft schnell erhärtete und mit Essigsäure behandelt, starke, faserige Niederschläge bildete. Er enthielt in einer zähen, schleimigen Grundsubstanz viel körnigen Detritus und einzelne, runde, puriforme Zellen. Von jedem Knötchen ging ein kleiner, verhältnissmässig weiter Lymphstrang aus, und am linken Arme, wo dieses Verhalten besonders deutlich war, liefen alle Stränge in die sehr geschwollenen, bläulichrothen Axillardrüsen aus.

In Würzburg, wo die congenitale Syphilis überaus häufig ist, sah ich diese Form sehr oft neben Condylomen (Schleimtuberkeln) um den Anus, die Genitalien und am Munde, so dass es überaus zweifelhaft war, ob man sie als secundäre oder tertiäre, ob nach Ricord's Terminologie als Uebergangsformen oder als eine Verbindung tertiärer Zufälle mit tardiven secundären betrachten sollte. Ich hebe diess hervor, weil gerade bei den Zufällen der congenitalen Syphilis das Willkürliche der Trennung zwischen secundären und tertiären Formen sehr schroff hervortritt, wie am besten das gleichzeitige Vorkommen des Pemphigus und der Hepatitis syphi-

litica zeigt. Hier gibt es in der That weder chronologische, noch anatomische Unterscheidungsmerkmale zwischen Secundär- und Tertiär-Affectionen.

Gehen wir nun zu den Hoden über, so vereinfacht sich das anatomische Bild ausserordentlich, während sich das klinische ganz und gar trübt, sobald man die Sarcocele syphilitica als secundäres Symptom auffasst. Meiner Erfahrung nach gibt es nämlich an den Hoden gleichfalls zweierlei Prozesse, die einfach entzündlichen, welche sich als Orchitis oder Periorchitis, nicht selten combinirt, darstellen, und die specifisch gummösen Formen. Letztere sah ich zuerst bei Syphilitischen, die an Cholera während der Epidemie von 1848 zu Grunde gingen, und seitdem mehrfach, unter andern auch an exstirpirten Hoden; erstere sind nicht selten. In dem Fall VII wird man ein gutes Beispiel davon finden.

Was zunächst die Periorchitis (Orchitis serosa, Vaginalitis, Albuginitis) betrifft, so kann sie unter der Form der Hydrocele auftreten oder in dieselbe übergehen, aber gewöhnlich bedingt sie sehr bald Verdickungen der Albuginea testis und der Tunica vaginalis propria, Adhäsionen oder vollständige Synechien derselben. Erstere können, analog den Vorgängen an der Milz- oder Eierstockscapsel, zu partiellen, halbknorpeligen Verdickungen, ja selbst zu Verkalkungen führen, aber unter allen Verhältnissen erzeugen sie immer nur reines Bindegewebe, aus dem auch die Masse der Adhäsionen und Synechien zusammengesetzt ist. — Genau ebenso verhält es sich mit der Orchitis, die ziemlich regelmässig zur Induration führt. Sie beginnt als interstitielle Entzündung, meist am freien Umfange des Hodens, dicht unter der verdickten Albuginea, und geht von da in radiären Streifen, dem Laufe der Samenkanälchen folgend, in der Richtung gegen das Rete testis fort, ohne jedoch dasselbe, wenigstens in den gewöhnlichen Fällen, zu erreichen oder gar zu überschreiten. Meistentheils ist es auch nicht die ganze äussere Hodensubstanz, welche ergriffen wird, sondern einzelne Keile, von bald mehr, bald weniger grossem Umfange, gewöhnlich mehr die mittleren. Hier beginnt zwischen den Anfangs noch wohl erhaltenen Samenkanälchen unter mässiger

Hyperämie eine Wucherung des interstitiellen Gewebes, das eine weiche, röthlichgraue Masse darstellt und bei der mikroskopischen Untersuchung als ein sehr kernreiches Bindegewebe erscheint. Später verdichtet sich die Masse, nimmt ein bläuliches oder weissliches, sehniges Aussehen an; die Zwischenräume zwischen den Samenkanälchen werden breiter, die Wandungen der letzteren verdicken sich beträchtlich und verschmelzen mit dem interstitiellen Gewebe, das Epithel entwickelt ein bräunliches Pigment in sich und geht später durch Fettmetamorphose unter (Fig. 4). Endlich atrophiren die Samenkanälchen vollständig und es bleibt zuletzt nichts weiter, als ein ziemlich homogen erscheinender, sehniger Keil übrig. Der Hoden verkleinert sich in der Richtung dieses Keils, so dass bei sehr ausgedehnter Induration sein ganzer Umfang abnimmt, während bei beschränkter, mehr lobulärer Induration sich eine Einsenkung der Oberfläche, eine Art von Narbe gestaltet, über welcher die Albuginea verdickt und nicht selten durch pseudoligamentöse Stränge mit dem Parietalblatt der Vaginalis verbunden ist. Der Nebenhoden ist dabei fast immer ganz intact.

Bei der eigentlichen Sarcocele, der Orchitis gummosa, finden sich viel mehr charakteristische Producte. Allerdings ist es durchaus nicht ungewöhnlich, alle die beschriebenen Veränderungen der Hodensubstanz und der Vaginalis auch hier zu sehen, aber zu denselben kommt schliesslich immer noch das eigentliche Gummigewächs. Meist inmitten einer sehnig-indurirten Partie, sei es der Albuginea, sei es der Hodensubstanz selbst, liegt dann ein festerer Knoten oder auch mehrere, zuweilen confluent, jeder von der Grösse eines Hanfkorns bis zu der einer Kirsche, rundlich oder höckerig oder ganz eckig, von trockener, harter, weisslichgelber, meist ganz gleichmässiger Beschaffenheit. Es ist diess ein Gebilde, das dem gelben Tuberkel äusserst ähnlich ist, das sich jedoch von ihm dadurch unterscheidet, dass man niemals in seinem Umfange die kleinen, grauen Miliarknoten wahrnimmt, die meines Wissens stets den Hodentuberkel einleiten und begleiten. Statt dessen trifft man bei frischeren Fällen in der nächsten Umgebung eine röthliche Areola, oft von Gefässen, die vom blossen Auge sichtbar sind, durchsetzt, und aus einem weicheren, mehr lockeren

Gewebe bestehend, das nach aussen unmerklich in das sehnige Gewebe der Induration übergeht. Bei älteren Fällen tritt die Schwiele bis unmittelbar an die Substanz des Knotens heran und stellt gleichsam eine Kapsel für denselben dar, die jedoch nur künstlich getrennt werden kann.

Die mikroskopische Untersuchung zeigt in frischeren Fällen, abgesehen von dem callösen Gewebe, meist drei verschiedene Zonen. Zu äusserst liegt jenes gefässreiche und daher röthlich erscheinende Bindegewebe, das voll von jungen zelligen Elementen steckt und offenbar in voller Wucherung (Granulation) begriffen ist. Daran schliesst sich eine, für das blosse Auge selten unterscheidbare, schmale Zone fettiger Metamorphose, in welcher man jene jungen Zellen sich vergrössern und in Körnchenkugeln sich umwandeln sieht, die dichtgedrängt die Grenze des gelben Knotens umsäumen. Dieser endlich erweist sich, ganz wie die gelbe Masse der Periostknoten, als ein dichtfilziges Gebilde, in dem man ausser schwachen Faserzügen nur eine dichte Anhäufung fettig entarteter Zellen erblickt, häufig auch nur Fettkörnchen, hie und da noch in rundlichen Haufen zusammenhaltend, an den meisten Stellen jedoch schon zerstreut. In vorgerückteren Stadien fehlt die granulirende Schicht und statt ihrer findet sich eine fast wie Faserknorpel oder Hornhaut aussehende, sklerotische Bindegewebsmasse mit sehr deutlichen Faserzellen, die durch breite Zwischenlager von schwach streifiger Grundsubstanz getrennt sind. Gegen die Grenze des Knotens hin zeigt sich in den Zellen eine mit starker Vergrösserung und Verbreiterung derselben fortschreitende Fettmetamorphose, ganz so, wie bei der atheromatösen Umbildung der Arteriosklerose (Cellularpathologie S. 323 Fig. 118). Am nächsten Umfange der gelben Masse liegen grosse dichtgedrängte Körnchenzellen und Körnchenkugeln, und in einem Falle fand ich auch Cholestearinkrystalle. Endlich nach innen liegen, oft in sehr breiten, anastomosirenden Zügen dichtgedrängt kleine Zellen, bald mehr, bald weniger fettig zerfallen (Fig. 5).

Es kann daher kein Zweifel sein, dass wir es auch hier mit einer fettigen Umwandlung organisirter Bildungen und zwar wuchernder Bindegewebslager zu thun haben, und ich muss in dieser

Deutung Billroth (Beiträge zur pathologischen Histologie. Berlin 1858. S. 63) entgegentreten, der sich vielmehr für „ein interstitielles, gerinnendes Exsudat, einen chronischen croupösen Prozess" erklärt und darin eine Aehnlichkeit mit den croupösen und diphtheritischen Exsudaten, dem sogenannten speckigen Belag findet, welche bei primären und secundären syphilitischen Geschwüren so häufig seien, dass sie auch bei tertiären Erkrankungen nicht unwahrscheinlich sein dürften. Croupöse Exsudate kommen bei einfacher Syphilis überhaupt nicht vor; Diphtheritis ist ein ganz besonderer Fall, der meines Wissens bis jetzt nur an Ulcerationsflächen constatirt ist, und diphtheritische Knoten, die Monate und vielleicht Jahre lang als feste Massen im Körper sich zu erhalten vermöchten, widersprechen der ganzen Natur dieses Prozesses, der seinem Wesen nach ein gangränescirender ist. Ricord hat ganz Recht, wenn er diese Affectionen als plastische bezeichnet; auch zeigen die Abbildungen, die er in seiner Iconographie Pl. 39 bis gibt, sehr gut sowohl die einfache Induration, als die gummöse Bildung.

Fragen wir nun aber, in welche Reihe der constitutionellen Zufälle diese Hodenaffectionen gehören, so fehlt in den klinischen Traditionen jeder Rath. Gewiss wäre es sehr bequem, die einfache Induration mit narbiger Atrophie als secundär und die Gummiknoten als tertiär zu bezeichnen, aber beide kommen in derselben Zeit, oft gleichzeitig in der Art vor, dass der eine Hoden nur indurirt, der andere zugleich gummös ist. Auch hier wird also die klinische Beobachtung erst beginnen müssen, und es handelt sich namentlich um die Frage, ob nicht etwa erst allmälig in der einfachen Induration die Gummiknoten sich entwickeln, als das Resultat einer recurrirenden Erkrankung des Narbengewebes, ähnlich wie die keloiden Tuberkel mancher syphilitischen Hautnarben.

Die grösste Analogie mit den Hoden in Beziehung auf die syphilitischen Erkrankungen bietet die Leber dar. Bekanntlich hatten schon die ältesten Beschreiber der Syphilis gerade dieses Organ als den eigentlichen Sitz der Krankheit angesehen und manche dahin gehende Beobachtung mitgetheilt, aber die beson-

deren Prozesse, welche mit der Syphilis in Beziehung gebracht werden können, sind doch erst durch Dittrich (Prager Vierteljahrsschr. 1849. I. S. 1 u. 1850. II. S. 33) bei Erwachsenen, durch Gubler (Mém. de la Soc. de Biologie 1852. T. IV. p. 25) bei Kindern nachgewiesen worden. Die Untersuchungen des Ersteren waren überdiess noch dadurch von besonderem Interesse, dass er Fälle, welche man auf geheilten Leberkrebs bezogen hatte, mit Bestimmtheit als solche von constitutioneller Syphilis erkannte. Indess stimmten schon die Beschreibungen von Dittrich und Gubler nicht ganz mit einander überein, und die freilich über das Ziel hinausschiessende Kritik von Böhmer (Zeitschr. f. rat. Medicin 1853. N. F. Bd. III. S. 88) zeigte, dass die von Dittrich angegebene Eigenthümlichkeit der Abkapselung cruder Exsudatreste nicht als eine constante betrachtet werden könne. Schon früher hatte Dufour (Bullet. de la Soc. anat. de Paris. 26e Ann. 1851. p. 139) einen Fall von syphilitischer Cirrhose beschrieben und in den Fällen von Sigmund (bei Böhmer S. 94) werden sowohl einfache, als „scirrhusähnlich resistente" Bindegewebsmassen erwähnt.

In der That sind die syphilitischen Produkte an der Leber eben so mannigfaltig, wie die an den Hoden. Es gibt hier eine Perihepatitis, eine einfache und eine gummöse interstitielle Hepatitis. Diese drei können gleichzeitig vorhanden sein, einander compliciren, und von der Perihepatitis ist diess um so mehr auszusagen, als bis jetzt keine Beobachtung bekannt zu sein scheint, aus der man schliessen könnte, dass dieser Prozess für sich als Folge der constitutionellen Syphilis vorkommen könne, was immerhin möglich wäre, da bei Neugebornen mit hereditärer Syphilis einfache, chronische Peritonitis beobachtet ist (Simpson, Obstetric Memoirs. Edinb. 1856. II. p. 172). Dagegen ist unzweifelhaft in manchen Fällen, ja, wie ich schliessen muss, in der Mehrzahl der Fälle, die interstitielle Hepatitis eine einfache und nur in einzelnen, besonderen Fällen eine gummöse.

Was zunächst die Perihepatitis anlangt, so findet sie sich zuweilen in Form einer feinwarzigen, kaum miliaren Eruption über grössere Strecken, meist in gröberer Gestalt, regelmässig aber am stärksten da, wo die Prozesse im Inneren des Organs ihre grösste

Intensität erreichen. Hier bilden sich nicht bloss harte, schwielige Verdickungen der Albuginea, sondern fast regelmässig Adhäsionen mit benachbarten Organen, namentlich dem Zwerchfell. Auch diese, so häufig sie sonst sein mögen, haben doch bei der Syphilis etwas Besonderes: sie erreichen nämlich eine ganz ungewöhnliche Stärke und Dichtigkeit, so dass lange, wirklich ligamentöse Stränge und Balken von der Leber zum Zwerchfell hinüberziehen. Sehr viel seltener sind Verwachsungen mit dem Colon oder dem Magen, wenigstens specifische, was mit der Lage der Parenchymheerde zusammenhängt.

Die gewöhnliche Form der letzteren ist, wie bekannt, die narbige, d. h. sie gehen aus beschränkten Reizungen einzelner Stellen oder Gegenden des Organs hervor, verändern diese bis zur völligen Atrophie des Drüsenparenchyms und lassen das übrige Organ verhältnissmässig intact. Daher findet man auch, gleichviel ob Gummiknoten vorhanden sind oder nicht, meist eingesunkene, häufig strahlig eingefaltete Stellen der Oberfläche, gewöhnlich schon durch die Anheftung pseudoligamentöser Stränge bezeichnet und von weissem Ansehen. Schneidet man sie ein, so findet man unter der sehr verdickten Kapsel des Organs eine harte, resistente, intensiv weisse und dichte Masse, bald tiefer, bald oberflächlicher eingreifend, von der aus weissliche Züge mehr oder weniger weit in die Nachbarschaft ausstrahlen und nicht selten zwei und mehrere solcher Stellen mit einander verbinden. Manchmal erhalten sich sowohl die Gefässe, als die Gallengänge in der Narbe, welche dann eine weniger feste und weisse Beschaffenheit zu haben pflegt, und der Durchschnitt sieht fast cavernös aus. Meist jedoch leiden auch die Kanäle beträchtlich und es kommt vor, dass die Gefässe mit Thromben, die später sich organisiren, die Gallengänge mit Concretionen gefüllt werden. Dann kann Ascites und Icterus daraus folgen.

Hier handelt es sich um eben so chronische Indurationen mit secundärer Atrophie des Drüsengewebes, wie bei der einfachen syphilitischen Orchitis, und auch hier ergibt sich eine Eigenthümlichkeit, welche für die traumatische Erregung des Prozesses spricht. Entweder nämlich kommt der Prozess nur an einem Lappen, sei

es am rechten oder am linken, vor und dann geschieht zuweilen eine so vollständige Atrophie desselben, dass das Organ fast unkenntlich wird und eine milzartige Form annehmen kann; anderemal wird wenigstens eine grosse Verschiebung der Theile dadurch eingeleitet. Oder, und das ist das Gewöhnliche, die Indurationsheerde finden sich in der nächsten Nähe oder doch im Umfange des Ligamentum suspensorium oder coronarium oder der Ligamenta triangularia, da also, wo alle Erschütterungen des Körpers, alle Zerrungen des Organs ihre nächste Einwirkung entfalten müssen. Greifen die Narben sehr tief ein und hängen mehrere unter einander zusammen, so entstehen wirkliche Abschnürungen des Organs, die sogenannte gelappte Leber, wieder mit der Besonderheit, dass die Narben nicht nothwendig dem Verlaufe der grossen Portalkanäle folgen. Ich will ein Paar solcher Fälle hier anschliessen.

Fall II. Abgelaufene Syphilis. Narbige Atresie der Choanen, theilweise Zerstörung der Epiglottis. Narben der Leber und Nieren. Gallensteine. Thrombose der Nierenvenen. Indurirte Milz. Frische Pneumonie.

Eine ziemlich fette Wittwe in mittleren Jahren starb am 9. November 1845 in der Charité unter grosser Dyspnoe und Wassersucht, nachdem sie schon seit längerer Zeit an syphilitischen Zerstörungen im Rachen und Gaumen gelitten hatte. Die Autopsie ergab eine vollständige Atresie der hinteren Choanen in Folge einer durch harte, straffe Narbenmasse bedingten Verwachsung des weichen Gaumens mit der hinteren Wand des Rachens. Alle diese Theile, sowie die Zungenwurzel und die obere Fläche der Epiglottis wulstig, unregelmässig knotig und auf dem Durchschnitte dicht, speckig aussehend. Die Spitze des Kehldeckels zerstört, halbmondförmig ausgefressen, jedoch überall vollständig vernarbt. Die Schleimhaut des Kehlkopfes und der Luftröhre stark geröthet, frei von Geschwüren, dagegen das Epithel sehr locker und nur um die Mündungen der Drüsengänge etwas fester haftend. Die Lungen ziemlich blutleer, mässig pigmentirt, an einigen Stellen stark eingezogen und darunter alte, verkreidete, käsige Knoten; rechts der ganze mittlere, der grössere Theil des unteren und die untere Fläche des oberen Lappens frisch hepatisirt, die Schnittfläche fest, granulirt, schmutzig roth, aus den Bronchien ein reichliches, eiteriges Sekret ausdrückbar. Herz und Gefässe normal. Blut spärlich, gut geronnen, ohne Crusta.

Die Leber zeigte im Ganzen ein grosskörniges Muskatnuss-Aussehen: starke Röthung der Acini bei reichlicher, blassgelbweisser Fettinfiltration um die Portalgefässe. Das ganze Organ durch ausgedehnte, narbige Einziehungen verunstaltet; der linke Lappen fast grösser, als der rechte. Die Einziehungen bildeten meist eine tiefe, fast trichterförmige Grube, gegen welche weisse Züge strahlig zusammenliefen; die Mitte des Trichters rundlich oder länglich. Auf der Oberfläche sassen

eine Menge ganz kleiner, weisser, perlartiger Knötchen, wie sie sich auch in der Tiefe fanden. Auf Durchschnitten erschienen derbe, gefässarme Narbenzüge von weisslichem Aussehen, gegen welche die grösseren Getässe, namentlich die Venae hepaticae, angezogen und zuweilen eingebogen waren. Die grösste dieser Narben sass rechts und parallel dem Ligamentum suspensorium; sie ging von der Gallenblase aufwärts und hatte eine so starke Atrophie der Leber zur Folge gehabt, dass die Gallenblase vollkommen frei und unbedeckt lag. Letztere war eng zusammengezogen um grossflächige Cholestearinsteine, die in einer dick schleimigen, grünen Galle dicht gedrängt hinter einander lagen.

Milz normal gross, derb, fest, dunkelroth, mit blassen, durchscheinenden Flecken besetzt. Nieren vergrössert, ihre Oberfläche weisslich gelb, leicht durchscheinend, mit einzelnen rothen oder braunen Punkten besetzt, rechts am convexen Rande, links über eine grössere Strecke mit tiefen, gefässreichen, unregelmässigen Einsenkungen, welche auf dem Durchschnitte ein homogenes, fast speckiges, gelbes Gewebe mit braunrothen Punkten zeigten, das die Marksubstanz noch zu einem grossen Theile mit einnahm. Sämmtliche Venen der Nieren mit grossen, festen, jedoch lose liegenden, fast rein weissen Thromben erfüllt, die bis in die grösseren Stämme reichten. Harnblase frei.

Uterus ziemlich gross, der Hals hart, höckerig, auf dem Durchschnitt von einem fast homogenen, sehnigen, weissen Aussehen. Eierstöcke sehr narbig, mit stark verdickter Albuginea. Magen und Darm frei.

Den folgenden Fall theile ich hauptsächlich wegen der interessanten Symptome, die freilich durch die Autopsie keine genügende Aufklärung gefunden haben, mit:

Fall III. Eigenthümliche Nervenzufälle: Coma, Hyperästhesie, Dysphagie, Harnretention, Verlangsamung des Pulses. Tod. Acute Hypertrophie des Gehirns. Pharyngitis granulosa et ulcerosa. Schwellung der Jugular- und Submaxillardrüsen. Lebernarbe. Abgelaufene Perimetritis und Perihepatitis partialis. Induration der Milz.

Emilie August, 24 Jahre alt, Puella publica aus der Königsmauer 30, schön gebaut, fettreich, früher der Angabe nach stets gesund, wird am 15. December 1845 in die Charité gebracht, nachdem sie seit 3 Tagen an Uebelkeit, Erbrechen galliger Massen und Schmerzen in der Magen- und Lebergegend, die sich bis zur Blasengegend herab erstrecken, gelitten hatte. In den ersten beiden Tagen hatte sie auch den Harn nicht entleeren können, was jedoch wieder eingetreten war; der gelassene Harn sehr dunkel. Bei der Aufnahme fortwährend Frost, Schmerzen im Hinterkopfe und den Schläfen, Uebelkeit, bitterer Geschmack im Munde, gelblicher Belag der Zunge, grosse Mattigkeit, Gefühl, als wären die Glieder abgestorben, etwas Husten, doch ohne auscultatorischen Grund. Periode regelmässig, am Tage der Aufnahme wieder eingetreten. An der Haut keine Spur eines Exanthems. Puls von 40 Schlägen. (Pulv. aërophorus.)

Nachts ziemlich guter Schlaf, kein Erbrechen, dagegen am Morgen Fortdauer der Magenschmerzen, Kopfweh, Schwindel, sehr starker Durst, sehr wenig Urin,

kein Stuhl, Puls von 46 Schlägen. (Venaesection von 10 Unzen.) Abends Schmerzen im Kopf und linken Oberschenkel, fast fortwährender Schlaf, Unfähigkeit zu stehen, grosser Durst, Puls 44, Retention von Stuhl und Harn; letzterer wird von mir durch den Katheter entleert.

In der Nacht zum 17ten leichte Delirien, Versuch aufzustehen, wobei sie umfällt. Am Morgen Schmerzen im Leibe, besonders in der Uterin- und Cöcalgegend, starke Ausdehnung der Blase, kein Stuhl, Puls 50, vollkommen richtige Antworten. (Emuls. ricinosa c. Aq. amygd. amar.) Abends nach einem Secessus incisus Zunge braun, trocken und rissig, Puls 40. — In der folgenden Nacht ruhiger, meist geschlafen; am Morgen des 18ten etwas mehr Besinnlichkeit, Zunge feuchter, Schmerzen im Nacken, hinter den Ohren und am Kieferwinkel, sowie im Unterleib; Harnretention, ein unwillkürlicher Stuhl, Puls 48. (Aderlass von 1 Pfd.; 12 Blutegel an die Stirn, Calomel zu 2 Gr.) Abends 3 unwillkürliche Stühle, Puls 54. (Kalte Uebergiessung.) — In der Nacht wenig Schlaf, viel gesprochen, hin und her geworfen; nach 3 Calomel-Dosen 5 Stühle. Am Morgen des 19ten Puls 56, im Laufe des Tages öfter Delirien, 7 dünne, involuntäre Stühle. Nach einer kalten Uebergiessung etwas freier, aber Puls Abends 44. — In der Nacht fortdauernde Delirien, am Morgen des 20sten grösserer Torpor und starke Dyspnoe; als ich ihr etwas Wasser zu trinken gab, verschluckte sie sich und gerieth in heftigen Husten, Puls 58 (Inf. Sennae comp. Läppchen mit Senföl-Spiritus auf die Brust). Abends Puls 65, nach Bewegungen frequenter; kein Stuhl. — Während der Nacht beständige Delirien, häufiger Husten; am Morgen des 21sten ein Stuhl, Unfähigkeit zu schlucken, grosse Benommenheit, doch richtige Antworten; Puls 70. Abends Kopf sehr heiss, grosse Empfindlichkeit des ganzen Körpers, besonders des Nackens, selbst bei leiser Berührung, Röcheln, Puls 80, gross und voll. Tod am 22sten.

Autopsie am 23. December: Geringe Abmagerung, sehr entwickelte Brustdrüsen. Schädel normal, nur zu beiden Seiten längs der Krümmung des Sinus transversus sehr dichte und blutreiche Gefässe am Knochen. Dura mater auffallend dünn, so dass man die Hirnwindungen durchsehen kann. In den Sinus geronnenes, leicht speckhäutiges Blut; im hinteren Theile des S. longitudinalis starke Pacchionische Granulationen. Das Hirn turgescirt so stark, dass nach Wegnahme der Dura mater die Gyri ganz abgeflacht und die Oberfläche trocken, platt und so blutleer erscheinen, dass man die Existenz einer Pia mater kaum vermuthen könnte. Die Pacchionischen Granulationen nicht vermehrt. An der Basis wenig wässerige Flüssigkeit. In den Ventrikeln sehr wenig Serum, die Plexus chorioides ganz anämisch. Hirnsubstanz derb, aber nicht lederartig, sehr consistent, trocken, vollkommen blutleer, ohne die geringste sichtbare Structurveränderung. Medulla oblongata nebst den Nerven-Ursprüngen (Vagus, Accessorius etc.) vollkommen normal. Zirbel sehr fest, klein und ohne Sand. An den Muskeln und fibrösen Theilen des Nackens, im Wirbelkanal, an den Häuten und der Substanz des Rückenmarkes nichts Abweichendes; nur in der Höhe des Epistropheus die Dura mater etwas dick und geröthet. Die Nervenursprünge ganz normal.

Die Rachenschleimhaut geschwollen, mässig hyperämisch, alle Follikel, auch die an der Zungenwurzel stark hervorragend, die Tonsillen vergrössert, in der linken

einige kleine, mit dickem Eiter gefüllte Heerde und eine leere Höhle mit schieferigen Wandungen. Neben den Tonsillen am Isthmus faucium jederseits ein grosses, flaches, mässig vertieftes, zackiges Geschwür mit gleichmässigem, geröthetem, speckig festem Grunde und steil abfallenden, nicht sinuösen und nicht callösen Rändern, $\frac{3}{4}$—1 Zoll lang und $\frac{1}{3}$—$\frac{1}{2}$ Zoll breit. Oesophagus und Kehlkopf frei, die Lungen und Bronchien ganz normal, letztere etwas blutig imbibirt. Die Gefässe in der Brust und der Duct. thoracicus frei, dagegen die Submaxillardrüsen sehr vergrössert und von da an jederseits der Jugularstrang der Lymphdrüsen stark geschwollen; die einzelnen Drüsen über bohnengross, schlaff, blass-gelbweiss, auf dem Durchschnitt homogen aussehend, ohne Hyperämie oder Tuberkel, ohne Eiter. Parotis, Halsmuskeln und andere Theile, insbesondere Vagus und Sympathicus normal. Das Herz, zumal seine Klappen vollkommen frei; das Blut nicht sehr reichlich, etwas faul, dunkel, mässige Speckhaut. In der Aorta und den Bauchvenen flüssiges, dunkles Blut ohne sichtbare Fettausscheidung.

Bauchhöhle frei. Leber normal gross, blutreich, dunkelbraun mit einzelnen Fetteinsprengungen; der seröse Ueberzug an einzelnen Stellen narbig verdichtet und in der Mitte des linken Lappens eine tiefe, längliche, rinnenförmige Einsenkung mit sehniger Bildung. Gallenblase klein, mit hellgelber, dünner Galle. Milz normal gross, etwas derber, ihre Substanz sehr fest, blassroth mit einzelnen dunkleren Stellen, die Gefässe mit dünnem, dunklem Blut. Nieren normal, Harnleiter und Nierenbecken etwas hyperämisch, die Blase sehr weit, mit dichter Gefässverästelung, jedoch ohne Ecchymosen, Harn dunkel, mit etwas Schleim und Niederschlag grobkörniger Kalksalze. Pancreas und Lymphdrüsen normal; Magen desgleichen. Im Duodenum starke Fettinfiltration der Zotten, im Dünndarm reichliche Epithelialablösung und ein Spulwurm, im Proc. vermif. etwas Koth und Hyperämie.

Scheide mit sehr rauher, epidermisartiger Fläche und sehr prominenten, reibeisenartigen Papillen, die sich auch auf der hinteren Lippe der Portio vaginalis finden. Uterus durch zahlreiche, alte Adhäsionen an seinem unteren Theile mit dem Rectum verwachsen, ebenso die rechte, zugleich der hinteren Uterusfläche adhärente Tuba. Uterus etwas gross, dickwandig, das Orif. ext. rund und mit einem starken Schleimpfropf gefüllt, die Schleimhaut fleckig geröthet, sehr glatt, fast wie eine seröse Haut. Ovarien sehr gross, mit zahlreichen Corpora lutea und albida und hydropischen Follikeln. Tuba ausserordentlich lang, etwas geröthet, mit langgestielten und eine dünne, blutige Flüssigkeit enthaltenden Blasen besetzt.

Fall IV. Constitutionelle Syphilis. Morbus Brightii. Dysenterie und Pleuritis. Tod. Zahlreiche Organerkrankungen.

Im Jahre 1850 starb auf der Würzburger medicinischen Klinik ein Mann, der im Laufe einer constitutionellen Syphilis hydropisch geworden war, an Dysenterie und Pleuritis. Die Section ergab ausser Oedem der Pia mater und leichtem Hydrocephalus grosse Anämie des Gehirns und der Lungen, doppelseitige frische, links eiterige, rechts fibrinöse Pleuritis. Vollständige Atresie der Choanen und narbige Stenose des oberen Oesophagus-Theils, während das untere hämorrhagische Erosionen zeigte. Larynx und Trachea frei, dagegen Bronchiektasien

mit pneumonischer Infiltration und käsiger Erweichung. Die Jugular- und Bronchialdrüsen käsig geschwellt. Weitgreifende Narben der Leber, welche an anderen Stellen sehr hyperämisch ist. Milz gross, sehr fest, anämisch, Follikel klein. Nieren verkleinert, mit narbigen Einziehungen der blassen Rinde, Markkegel gross und blutreich. Dysenterische Veränderungen im Colon. Lumbar- und Gekrösdrüsen käsig infiltrirt. Narbe an der Corona glandis neben dem Frenulum. Schwellung der Nebenhoden, der linke Hoden partiell synechisch.

Hier haben wir 3 Fälle, wo neben Pharynx-Geschwüren die einfache, narbige Hepatitis bestand. Zweimal war der syphilitische Prozess abgelaufen und Atresie der Choanen durch Verwachsung des Gaumensegels mit der Rachenwand erfolgt; einmal fanden wir noch bestehende Geschwüre neben scheinbar abgelaufener Hepatitis, also möglicherweise nicht derselben Infection angehörige Veränderungen. Es würde keine Schwierigkeit haben, die Zahl dieser Fälle zu häufen, indess sind dieselben ja häufig genug, als dass ein Grund bestände, sie zu vermehren. Betrachten wir daher die gummöse Form etwas näher. Folgender Fall kann als ein Beispiel der gewöhnlichen Combination angesehen werden:

Fall V. Vermutheter Leberkrebs. Entzündliche Atrophie, Hyperostose und Sklerose am Schädeldach, Gummata und Pachymeningitis. Pleuritis tuberculosa, alte Lungennarben. Ascites und Peritonitis. Hepatitis chronica gummosa. Indurirter Milztumor mit hämorrhagischen Narben. Atrophie der Nieren, Katarrh und Divertikel der Harnblase. Schwellung der Lymphdrüsen.

Georg Veech, Kutscher, 44 Jahre alt, starb am 20. Febr. 1853 im Juliusspital zu Würzburg, nachdem er auf der medicinischen Klinik wegen Hydrops, namentlich Ascites behandelt und nach der Punktion der Bauchhöhle ein Leberkrebs diagnosticirt worden war. Die Section ergab Folgendes: Grosse Abmagerung, Oedem der Unterextremitäten und des Hodensacks, braune Muskulatur. Schädel an Stirn und Hinterhaupt mit narbiger Einsenkung der Rinde, das Periost unverändert, nur die Mitte der Einziehungen stärker geröthet. Am linken Stirnbein auch innen ähnliche Einsenkung mit Sklerose und Verdickung der Umgebung bis zur Orbitalplatte; derselben entsprechend an der Dura mater eine gallertartig durchschimmernde, im Umfange gefässreiche, zapfenförmige Verdickung, deren Mitte eine weisslich trübe, undurchsichtige Beschaffenheit darbot (fettige Metamorphose). Am rechten Stirnbein innen Hyperostose mit Sklerose. Längs des Sinus longitudinalis eine Reihe wie narbiger Vertiefungen an den Knochen, umgeben von sehr gefässreichen, theils flachen, theils warzigen Osteophytbildungen; die Dura mater, diesen Stellen entsprechend, schwielig, an den vertieften Stellen des Knochens durchscheinend. Unterhalb jedes Tuber parietale eine oberflächlich vertiefte, sternförmige Stelle mit Sklerose der innern Tafel. Die Dura mater im Ganzen blut-

reich, innen mit einer diffusen, den Knochenveränderungen nicht entsprechenden, feinen, aber sehr gefässreichen Pseudomembran bekleidet. An der weichen Hirnhaut dicke Pacchioni'sche Granulationen, sehr weite Venen und Verdickungsstreifen. Etwas Hydrocephalus internus, Verdickung des Ependyms. Hirn mässig feucht, fast lederartig, Anämie der grauen Substanz.

Herzklappen etwas verdickt, sonst nichts Besonderes am Herzen. Im linken Pleura-Sack fibrinöse Abscheidungen, unter denen eine Schicht käsiger Miliarknoten eingesprengt liegt. In beiden Lungen alte narbige Massen mit grauen Knoten im Umfange. Lymphdrüsen längs des Duct. thoracicus stark vergrössert, die am Vagus bis Mandelgross, in geröthetem Gewebe eine Menge kleiner, gelber Knötchen zeigend; beim Druck eine seröse Flüssigkeit austretend.

Leichter Ascites, im kleinen Becken ein eiteriges Sediment. Frische Punctionslöcher; Ecchymosirung, graurothe, fleckige Verdickung und frische, faserstoffige Exsudate am Bauchfell. Netz zurückgeschlagen, der Leber, dem Magen und der Gallenblase adhärent, schwielig, dick und roth. Pfortader normal. Leber in ihrem ganzen Umfange, besonders gegen die Nebennieren hin vielfach verwachsen, etwas klein, namentlich am rechten Lappen und gegen das obere Ende des Aufhängebandes, links dagegen in der Dicke und Höhe etwas vergrössert. Ihre Oberfläche zeigte eine Menge grosser und feiner Höcker, durch strahlige von dem Aufhängeband gegen die Pforte ziehende Narbenstreifen abgetheilt. Die Verfolgung der letzteren zeigte, dass sowohl im Umfange der Pfortader, als der Lebervenen schwielige Lager fortliefen, durch welche die Gefässe verengt, ihre Häute gewulstet und namentlich quergefaltet waren. Auch die Gallengänge sehr eng; in ihnen, sowie in der Gallenblase eine sehr helle Galle mit schwärzlichem Gries und braunen, weichen Massen (Epithel, Pigment, concentrisch-geschichtete Steinchen). Das noch übrige Leberparenchym schlaff und weich, aus blassen (acinösen) und rothen (atrophischen und ödematösen) Stellen abwechselnd zusammengesetzt. Am rechten Rande das Gewebe in grösserer Ausdehnung atrophisch, röthlich, von dicken, weissen Balkenzügen durchsetzt, welche in feine, gelbe Flecken auslaufen. Zum Theil hier, zum Theil an der Oberfläche einige bis kirschkerngrosse und eine Reihe kleinerer, gelbweisser, trockner, fester, rundlich-eckiger Knoten, eingeschlossen in das schwielig-sehnige, weissliche Narbengewebe.

Milz vergrössert, $6\frac{1}{2}$ Zoll lang, $4\frac{1}{2}$ Zoll breit, 2 Zoll dick, an der Kapsel mit dicken, schwieligen Exsudatlagen, ihr Gewebe dicht, trocken, blutarm, an kleinen Stellen mit trockener, weisslicher Entfärbung, auch mit narbiger Einziehung von scheinbar hämorrhagischen Infarcten. — Nebennieren gross. Pancreas klein. Nieren mit unebener Oberfläche, schwer trennbarer Capsel, hyperämischem Gewebe, blassgelbweissen Papillen. In der Harnblase gelblich trüber Harn, stark geröthete Schleimhaut, trabeculäre Verdickung der Muskelhaut; am hinteren Umfange 3 über 1 Zoll tiefe, eng ausmündende Divertikel, in welche man jedoch den Finger einpressen kann und deren sehr hyperämischer Grund harnsauren Gries enthält. Entsprechend diesen Ausbuchtungen Adhäsionen in der Excavatio recto-vesicalis. — Magen und Darm katarrhalisch. Mensenterial- und Lumbardrüsen geschwollen, ödematös; epigastrische Drüsen stark vergrössert, schieferig, mit körnig-weisslichen Flecken.

In diesem Falle treffen wir ausser einer atrophischen Muskatnussleber und ausser den narbigen Einziehungen der interrstitiellen Entzündung, welche hier, wie so oft bei der Cirrhose, Ascites und Milztumor im Gefolge hatte und durch die fühlbaren Knoten und Unebenheiten bei Lebzeiten auf die Annahme eines Krebses geführt hatte, die vielfach besprochenen, gelben Knoten. Bekanntlich sind dieselben zuerst von Budd (Leberkrankheiten S. 371) unter dem Namen der eingekapselten knotigen Geschwülste beschrieben worden; er bezog sie auf eine Entzündung der Lebergänge, welche theils Obliteration, theils Erweiterung, Anhäufung und Eindickung von Secret hervorbringe, hat sie aber ganz offenbar mit einer gewissen Form der Lebertuberkel verwechselt (S. 179), von der ich finde, dass sie von den Wandungen der mittelstarken Gallengänge ausgeht. In Prag hat man sie für geheilte Krebse gehalten, bis Dittrich, zum Theil an denselben Präparaten und Fällen, auf die sich Oppolzer und Bochdalek (Prager Vierteljahrsschr. 1845. II. S. 59) gestützt hatten, die syphilitische Natur derselben darlegte. Seitdem hat man oft geglaubt, dass die Heilbarkeit des Leberkrebses dadurch überhaupt widerlegt sei, indess bemerke ich, dass ich in meiner Krebsarbeit ausdrücklich hervorgehoben habe, dass man diese Knoten „eben so gut für obsolete Tuberkel, als für obsoleten Krebs halten könne, so lange ihre Entwickelungsgeschichte nicht bekannt sei" (Archiv I. S. 193). Auf meine Darstellung von der Vernarbung des Leberkrebses hat daher diese Angelegenheit nicht den mindesten Einfluss ausgeübt; sogar das, was ich als tuberkelartige (käsige) Metamorphose des Leberkrebses geschildert habe, behält sein volles Recht neben dem syphilitischen „Tuberkel" (vgl. Handb. der spec. Pathol. I. S. 351).

Dittrich betrachtete diesen letzteren als cruden, abgekapselten Exsudatrest, als Ueberbleibsel jenes Exsudates, aus dem seiner Ansicht nach die Narbenmasse hervorginge, eine Ansicht, die beiläufig gesagt zugleich den Schluss nahe legen würde, dass diese Exsudatreste nichts Wesentliches oder gar Specifisches seien, was freilich Dittrich durchaus nicht meinte. Auch Cohn (Bericht über die im Jahre 1852 u. 1853 im Hospital zu Allerheiligen verpflegten Kranken. Breslau 1854. S. 120) lässt den im Centrum

gelegenen Theil des Exsudates tuberkulisiren, weil ihm durch die fibroide Neubildung im Umfange die Blutzufuhr abgeschnitten sei. Ricord dagegen, der recht gute Abbildungen davon liefert (Clin. iconogr. Pl. XXX. Fig. 2—3), vergleicht diese Bildungen mit gewissen Tuberkeln des Zellgewebes, welche sehr häufig in der tertiären Syphilis gefunden würden, und welche er sonst wohl als plastische Degeneration bezeichnet. H. Meckel (Charité-Annalen IV. S. 287, 319) bezeichnet sie als knotig-fibröse Entartungen.

Die mikroskopische Untersuchung hat schon Budd ganz richtig angegeben. Man findet, wie bei dem Tuberkel, im Inneren gewöhnlich nichts weiter, als eine dichte Masse, die voll von feinen Fettkörnchen steckt und in der man bald mehr, bald weniger deutlich einzelne Zellenkerne, auch wohl wirkliche Zellen oder Körnchenkugeln und Faserzüge unterscheidet (vgl. Dittrich, Prager Viertelj. 1849. I. S. 3. Wilks, Transact. of the Pathol. Soc. of London. Vol. VIII. p. 241). Allein es ist unrichtig, dass diese Masse in der Weise abgekapselt ist, dass ihre Kapsel eine von ihr getrennte Haut darstellt. Vielmehr geht die Substanz der Kapsel oder des sonstigen umhüllenden Narbengewebes continuirlich in die Substanz des Knotens über: der Knoten ist nur der stärker veränderte, mehr abweichende Theil des Narbengewebes. Es verhält sich hier genau so, wie bei den Gummigeschwülsten anderer Gegenden, nur dass die fettige Metamorphose hier gewöhnlich an sehr kleinen Elementen stattfindet und die Natur der entstehenden Fettkörnchenzellen viel schwerer zu erkennen ist (Fig. 6, d). Das wuchernde Bindegewebe erzeugt dem grösseren Theile nach die dichte, fast sklerotische Narbe; an gewissen Punkten aber vergrössern und vermehren sich die Zellen stärker, gehen dann eine Fettmetamorphose ein und dieses Fett gelangt, wenigstens zunächst, nicht zur Resorption, allerdings wohl zum Theil desswegen nicht, weil das umgebende Narbengewebe alle Gefässe verödet. Jedoch kommen auch manche Knoten der Art ausserhalb grösserer Narbenzüge, fast mitten in noch erhaltenem Parenchym vor. Von ihrer Entstehung durch Umwandlung neugebildeten Gewebes kann man sich leicht überzeugen, und die einzige, mögliche Verwechselung, welche ich kenne, ist die mit einzelnen, in fettige Metamorphose oder

Sklerose gerathenen Leber-Acinis, welche in dem fortschreitenden Narbengewebe eingekapselt und erdrückt werden (vgl. Friedreich, Archiv XIII. S. 501). Indess sind diess stets kleinere, nicht so derbe und trockene Stellen, wie die der käsig werdenden Gummigeschwülste. Von wirklichen Tuberkeln unterscheiden sich diese sehr leicht, zunächst durch ihre Grösse, dann durch ihren Sitz inmitten oder in der Nähe der stark atrophirenden Narben, endlich durch ihre Trockenheit und Gleichmässigkeit, da doch der eigentliche Lebertuberkel bei einiger Grösse stets erweicht.

Aber es ist hier ein anderer Punkt nicht zu übergehen. Haben diese Knoten, wie Dittrich meint, etwas so Specifisches, dass sie für die anatomische Diagnose der Leber-Syphilis ausreichen? Hier kann ich nicht umhin zuzugestehen, dass man in grosse Verlegenheiten kommen kann. Ich will einen solchen Fall genauer angeben:

Fall VI. Gelenkrheumatismus (?), Morbus Brightii, Ascites. Tod im Sopor nach peritonitischen Zufällen. Ausgedehnte markige Schwellung der Lymphdrüsen und Follikel mit consecutiver Leucocytose. Cyanose, besonders des Gehirns. Pharynx-Narben. Aeltere und frische Peritonitis. Gährender Magen und Darminhalt. Narbige Leber mit gelben, käsigen Knoten und frischer parenchymatöser Schwellung. Amyloider Milztumor. Parenchymatöse Nephritis mit beginnender amyloider Degeneration der Glomeruli.

Carl Unfenbach, Schlosserlehrling, 18 Jahre alt, wurde zum ersten Male am 28. April 1855 in die Charité aufgenommen. Als Kind hatte er Scarlatina, 1849 Intermittens gehabt. Seit 3 Wochen hatte er an acutem Gelenkrheuma (Ferse, Fuss, Hand, Kniee) gelitten und die Füsse waren ihm geschwollen. Schon am 5. Mai wurde er wieder als geheilt entlassen, kehrte jedoch am 13. zurück: Fieber, Schmerzen in beiden Beinen, Schwellung derselben bis zu den Knieen, starke erysipelatöse Röthung und Schmerzhaftigkeit in den Knieen. Wieder als geheilt entlassen am 7. Juni.

Im Sommer 1856 schwollen ihm zuerst die Unterextremitäten, Ende Juli liess dies nach, dagegen entwickelte sich Ascites unter grossen Athembeschwerden. Als er am 2. October wieder zur Charité kam, fand man die rechte Kniegegend schmerzhaft, und den klaren, gelben, specifisch schweren Harn stark Eiweisshaltig, dagegen Digestions-, Respirations- und Circulationsorgane normal. Unter dem Gebrauch von Kali aceticum schwindet der Ascites, aber der Harn bleibt albuminös, und der Kranke wird am 25. October als unheilbar entlassen.

Draussen wurde er wegen seines Ascites fortbehandelt; als er aber im nächsten Jahre in Folge einer Erkältung wieder Oedem der Füsse und des Hodensacks bekam, so kehrte er 14 Tage nachher, am 23. Februar 1857, wieder zur Charité zu-

rück. Hier fand man ihn schwächlich und kachektisch aussehend, mit Ascites und doppelseitigem Hydrothorax, die Herztöne rein, die Leber vergrössert, Puls 80, Harn gering, Schlaf gut. Man liess warme Bäder gebrauchen. In der Nacht zum 3. März plötzlich heftiger Schüttelfrost, kalter Schweiss am Oberkörper, Schmerz im Unterleib, Diarrhoe, Puls 120, bald Erbrechen, Brennen im Leibe, Schlaflosigkeit, Livor und Kälte der Extremitäten. Am 4ten erfolgte der Tod im Sopor.

Autopsie: Bedeutende Cyanose; peripherische Venen am Rumpf, Oberarm und Oberschenkel ganz ungewöhnlich erweitert und in ihrem Umfange ausgedehnte Livores. Schädel relativ dünn, leicht zu sägen, sonst normal, mit der Dura mater noch sehr fest verbunden. Im Sin. longit. ein stark speckhäutiges Gerinnsel mit weissen, punktförmigen Ablagerungen von farblosen Blutkörperchen. Die Oberfläche des Gehirns sehr abgeplattet, im Ganzen trocken, unter dem Zelte etwas Flüssigkeit. Ventrikel fast leer, die Substanz sehr feucht, die weisse sehr blutreich, die graue anämisch. Das Gehirn wog im Ganzen 1285 Grmms.

Unter dem Brustbein, besonders nach dem Verlaufe der Mammariae, mehrere glatte, von aussen röthlich graue, dem Knochen lose anliegende Geschwülste, die innen eine brüchige, weisslich graue, sehr gefässreiche Structur darbieten (vergrösserte Drüsen?). Auch vom Zwerchfell aus ragen mehrere, ziemlich grosse, graumärkige Knoten gegen das Mediastinum anticum und in die Pleurasäcke vor. Herz sehr klein, stark zusammengezogen, sonst normal; das dunkle Blut mit stark icterischer Speckhaut und grauen Beschlägen, welche sich mikroskopisch als Anhäufungen sehr grosser, einkerniger Blutkörperchen ausweisen. Mässige Hyperämie der Lungen, in denen hinten einige Heerde saurer Erweichung (durch Ueberfliessen digestiver Flüssigkeiten) sich finden. Lungenarterien und Bronchien frei. Bronchial- und hintere Mediastinaldrüsen markig geschwollen.

Tonsillen sehr gross, ihre Höhlen mit eiteriger Masse gefüllt und so erweitert, dass das ganze Organ wie ein weitmaschiger Schwamm aussieht; die restirende Substanz markig geschwollen. Die Follikel der Zungenwurzel sehr gross und grau, der grösste Theil von ihnen gleichfalls mit tiefen Aushöhlungen versehen. An der hinteren Pharynxwand, dicht unter und auf der grossen Pharynxdrüse, eine Reihe strahliger, weisser, confluirender Narben. Die Jugular- und Cervicaldrüsen ähnlich verändert, am grössten die oberste rechte Jugulardrüse; auf Durchschnitten starke Röthung und stellenweise beginnende markige Schwellung.

Bauchhöhle stark aufgetrieben durch Meteorismus der Därme und Exsudat, das ein eiteriges Sediment und eine dünne, röthliche Serosität zeigte. Besonders Magen und Dickdarm stark meteoristisch. Gekröse fett, an der Wurzel etwas retrahirt, verhältnissmässig sehr dick, hier und da von fast narbenartiger Festigkeit. Colon adscendens in der Mitte eingeknickt und durch alte Adhäsionen an der Leberoberfläche befestigt. Proc. vermiformis frei. Längs der grossen Curvatur des Magens grosse, graue, fast markige Geschwülste, von hyperplastischen Drüsen ausgehend.

Im Magen eine grosse Masse gährender, mit Speiseresten durchmengter Flüssigkeit; Schleimhaut unverändert. Duodenum mässig ausgedehnt, mit sehr dickflüssigem, hell gelblich grauem, hier und da flockigem Inhalt. Die Galle entleert

sich leicht beim Druck auf die Gallenblase. Im Jejunum eine dünne, grauweissliche Masse mit einzelnen gelben Flocken; noch mehr davon im Ileum, wo ausserdem durch Epithelialflocken eine mehr graugrünliche Farbe besteht; überall entschieden säuerlicher Geruch, aber im Ileum neutrale Reaction des Inhalts. Oedem der Schleimhaut, Solitärfollikel geschwollen, ebenso die hellgelblich grauen, markigen Gekrösdrüsen. Im Dickdarm überall eine schaumige, dünne, graugelbliche Flüssigkeit, die sauer reagirt; Schleimhaut ödematös und schieferig gefärbt.

Leber ganz verunstaltet, im Grossen plattkugelig, verkleinert, $7\frac{1}{2}$ Zoll (davon links $2\frac{1}{4}$ Zoll) breit, rechts $5\frac{1}{4}$, links $2\frac{1}{4}$ Zoll hoch, $2\frac{7}{8}$ Zoll in der grössten Dicke rechts, besonders am linken Lappen durch eine Reihe tiefer Einschnürungen in kleine, stark hervorragende Lappen und Läppchen gespalten, deren Zwischenspalten überall gegen die Aufhängebänder der Leber gerichtet sind. Vom Ligam. suspensorium strahlen tiefe Furchen rechts und links über die Leber aus. Rechts findet sich am ganzen äusseren und oberen Umfange eine gleichfalls strahlig gefurchte Masse, welche sich weithin auf die vordere Fläche erstreckt. Innerhalb dieser Stellen, meist umschlossen von schwieligem, weissem oder hellgrauem Narbengewebe, am meisten rechts eine grössere Zahl bis haselnussgrosser, mehrfach in grösseren Gruppen zusammengedrängter, sehr harter, prominenter Knoten, welche auf dem Durchschnitte sehr trocken, fest, gelbweiss und käsig sind. Einzelne Narben ganz ohne solche Knoten und umgekehrt eine grosse Zahl der Knoten fast unmittelbar, ohne Zusammenhang mit grösseren Narbenzügen, in dem Leberparenchym und zwar zumeist an der äussersten Oberfläche. Auch hinten der ganze obere Theil der Leber narbig eingezogen, so dass der Lobulus Spiegelii kaum zu erkennen ist. Das übrige Lebergewebe schlaff, geschwollen, blass, weisslich grau mit bräunlichen, verwaschenen Stellen. Die Gallenblase klein. Die Drüsen an der Porta und im Lig. hepato-duodenale mässig geschwollen und mit derselben markigen Masse gefüllt, wie die übrigen Lymphdrüsen.

Milz sehr gross, 490 Grmms. schwer, $6\frac{1}{2}$ Zoll lang, $4\frac{1}{2}$ Zoll breit, $1\frac{3}{4}$ Zoll dick, sehr derb, prall, ihre Oberfläche etwas fleckig, ihr Durchschnitt trocken, matt, theils grau, theils dunkelroth, Follikel wenig deutlich; an den meisten Stellen ein trocknes Gewebe von wechselndem Glanze. Die mikroskopische Untersuchung ergiebt ausgedehnte amyloide Degeneration der Milzpulpe. Das Blut der Milzvenen bildet grosse, weiche Gerinnsel von hellgrauem Aussehen. — Pancreas eher kleiner, als normal. Lumbardrüsen sehr geschwollen, leicht hämorrhagisch infiltrirt.

Linke Niere sehr vergrössert, $4\frac{3}{4}$ Zoll lang, $2\frac{1}{4}$ Zoll breit, $1\frac{1}{2}$ Zoll dick, 235 Grmms. schwer, bei der Abtrennung der Kapsel zerreisst die sehr brüchige, schlüpfrige, fleckig geröthete Oberfläche. Auf dem Durchschnitte starke Schwellung der $\frac{1}{2}$ Zoll dicken, gelbbräunlichen, durch einzelne ecchymotische Streifen bunten Rinde; Markkegel und Nierenkelche ziemlich normal. Die rechte Niere fast ganz gleich, nur etwas stärkere Röthung der Markkegel. Die mikroskopische Untersuchung zeigt beginnende amyloide Degeneration der Glomeruli, „Fibrincylinder" in den Harnkanälchen der Papillen und frische Schwellung des Rindenepithels. In der Harnblase trüber, dunkelbrauner Harn; Caput gallinaginis sehr entwickelt, Prostata frei. An den äusseren Genitalien nichts Besonderes.

Es ist diess gewiss ein sehr sonderbarer Fall. Die freilich in diesem Punkte nicht erhobene Anamnese gibt keine Anhaltspunkte in Beziehung auf früher dagewesene Syphilis, und das Einzige, was im Sectionsbefund ausser den Veränderungen der Leber für ein constitutionelles Leiden der Art spricht, sind die Pharynx-Narben, die amyloide Entartung der Milz und Nieren, sowie die höchst auffällige und sonst durch nichts erklärte Schwellung fast aller Lymphdrüsen und der Follikelapparate am Rachen. Mit letzterer hing hier eine sehr ausgesprochene Leucocytose zusammen, indem das Blut in grosser Zahl und zum Theil in grobkörniger Abscheidung ganz ähnliche, grosse, einkernige Zellen zeigte, wie die Substanz der markig geschwollenen Lymphdrüsen. Abgesehen davon, dass mir nie ein ähnlicher Fall vorgekommen ist, dass vielmehr in allen Fällen von gummöser Hepatitis zugleich andere ganz charakteristische Veränderungen der constitutionellen Syphilis oder eine unzweideutige Anamnese vorhanden waren, dass in dem gegenwärtigen Falle insbesondere der Verdacht auf ein mercurielles Leiden gar keine thatsächlichen Gründe für sich haben würde, so ist es ja bekannt, wie oft nach einem latenten oder unbemerkten Chanker secundäre Zufälle sich entwickeln. Auch hat der Fall in sich nichts, was die Möglichkeit einer voraufgegangenen syphilitischen Infection ausschlösse und der sogenannte Rheumatismus konnte sehr wohl der Invasionsperiode der constitutionellen Syphilis zugehören. Im Hinblicke auf die sehr bezeichnenden Pharynx-Narben, die ich erst bei genauem Nachsuchen entdeckte, halte ich es für unzulässig, einen anderen Zusammenhang zu vermuthen, so lange keine besonderen Gründe dafür gefunden werden, und ich werde fortfahren, diese Fälle als syphilitische anzusehen, bis der thatsächliche Nachweis geliefert ist, dass sie auch ohne Syphilis vorkommen. Schon Dittrich (Prager Viertelj. 1849. I. S. 30. 1850. II. S. 35) hat 3 ähnliche Fälle von einem 11jährigen Knaben und 2 Mädchen von 15 und 18 Jahren beigebracht, in denen er zuletzt auf die Annahme einer congenitalen, spät zum Ausbruche gekommenen Syphilis zurückging; in allen dreien fanden sich ebenfalls charakteristische Pharynx-Narben.

Neben der einfachen und gummösen Narbenbildung kommen

in den syphilitischen Lebern noch andere Prozesse, oft in erheblicher Ausdehnung vor. Ausser der schon erwähnten Amyloiderkrankung (Wachsleber), die jedoch relativ selten zu sein scheint, findet sich zuweilen eine ausgedehnte Induration durch interstitielle Bindegewebsentwickelung *), die zu Formen der Cirrhose Veranlassung gibt, und eine, der parenchymatösen Nephritis vergleichbare Veränderung der Leberzellen, charakterisirt durch trübe Schwellung (Cellularpathologie S. 267) und consecutive fettige Entartung. Bei einer anderen Gelegenheit habe ich eine sehr charakteristische Leber dieser Art geschildert (Archiv VI. S. 426), die ihrer Zusammensetzung nach (Albuminat, Fett und Bindegewebe) am besten den Namen einer „Speckleber" verdienen würde. Am häufigsten aber sehe ich eine durch bedeutende Vergrösserung der Acini und der Leberzellen charakterisirte Hypertrophie und Hyperplasie der nicht direct erkrankten Lebertheile, welche oft die grössten Narbenbildungen ausgleicht, das normale Volumen der Leber wieder herstellt und die Formveränderung des Organs noch mehr steigert. Die Geschichte dieser Zustände verdient noch ein specielleres Studium; sie sind hier desswegen besonders interessant, weil sie eine Analogie mit der Hyperostose und Sklerose im Umfange der syphilitischen Knochenheerde bieten. Aber sie sind wohl von den zufälligen Fettinfiltrationen und Muskatnussformen zu unterscheiden, die sich mit der syphilitischen Erkrankung combiniren können.

Was endlich die chronologische Stellung der syphilitischen Hepatitis betrifft, so ist es gewiss in vieler Hinsicht gerechtfertigt, sie den tertiären Zufällen zuzurechnen. Indess ist es ganz sicher, dass die einfache Induration und die narbige Atrophie bei hereditärer Syphilis neben frischen secundären Zufällen vorkommen. Für die Affectionen der Erwachsenen hat Gubler (Mém. sur l'ictère qui accompagne quelquefois les éruptions syphilitiques précoces. Gaz. méd. de Paris 1854.) durch klinische Thatsachen erwiesen,

*) Früher hat man diese Formen auch Specklebern genannt. So wird in einem klinischen Berichte von Frerichs (Wiener Wochenschr. 1854. No. 5) bei einer tertiär syphilitischen Frau der Uebergang des „speckigen Infiltrats in cirrhotische Degeneration" beschrieben. Identificirt man speckige und amyloide Degeneration, wie es jetzt gewöhnlich geschieht, so wäre ein solcher Uebergang wohl kaum zulässig.

dass schon bei dem ersten Erscheinen der secundären Zufälle eine Betheiligung der Leber sich entwickeln kann. Möge man daher hier nicht zu eilig im Abschlusse sein!

An die Geschichte der Leber-Erkrankungen lässt sich am leichtesten die der Muskelleiden anschliessen. Bouisson (Gaz. méd. de Paris 1846. Juill. et Août) hat dieselben genauer geschildert. Ausser den Muskelschmerzen unterscheidet er die Muskel-Contractur (Ph. Boyer, Ricord, Notta) und die Muskelgeschwülste. Die erstere ist, wie ich schon früher hervorhob (Archiv IV. S. 271), durch ähnliche, schwielige Entartungen des Muskelfleisches bedingt, wie sie auch die einfach-rheumatische oder traumatische Entzündung setzt: aus dem interstitiellen Gewebe entwickelt sich ein sklerosirendes Bindegewebe, während die Muskelprimitivbündel atrophisch zu Grunde gehen. Anders verhält es sich mit den Geschwülsten, die nach Bouisson auch in den Sehnen vorkommen und die nach ihm ein sehr mannigfaltiges Geschick haben, indem sie erweichen, vereitern, induriren, verknorpeln und verknöchern können. Billroth (a. a. O. S. 62) hält auch diese Knoten für eingesprengtes croupöses Exsudat, beschreibt aber doch die Ulceration einer solchen Geschwulst. Bouisson lässt sie aus einer plastischen, grauen Lymphe hervorgehen und mit Hypertrophie verbunden sein. Ricord, der eine Abbildung gibt (Clin. iconogr. Pl. 28 bis. Fig. 1), bezieht sie auf eine plastische Degeneration. In der That hat sie genau denselben Entwickelungsgang, wie die Gummigeschwulst des Hodens und der Leber; sie geht aus wucherndem interstitiellem Bindegewebe hervor und stellt die fettig-käsige Metamorphose der neugebildeten Strata dar.

Die wichtigsten Formen davon sind die Gummigeschwülste der Zunge und des Herzens. Von den ersteren, die mehrfach beschrieben werden, habe ich keinen Fall gesehen. Von denen des Herzens besitzen wir zwei Abbildungen, eine sehr gelungene bei Ricord (Clin. iconogr. Pl. 29) und eine, wie es scheint, wegen der Jugend der Bildung weniger charakteristische bei Lebert (Traité d'anat. pathol. T. I. Pl. 68. Fig. 5), wo gleichzeitig Gummigeschwülste

des Collum uteri und des Eierstockes dargestellt sind. Da ich selbst einen Fall dieser Art mitzutheilen habe, so will ich bei der Seltenheit dieses Leidens die Beschreibungen der früheren Beobachter vorausschicken.

Ricord*) fand bei einem Manne, der wiederholt Chanker und später Hauttuberkeln, zum Theil mit Ulceration gehabt hatte und ganz plötzlich zu Grunde gegangen war, das Herz hypertrophirt, das Endocardium des rechten Ventrikels mehr als 1 Millim. dick, von matt weisser Farbe und fibröser Consistenz, das des linken Ventrikels an der Spitze mit einem adhärenten Thrombus bedeckt und darunter eine durch die ganze Dicke der Herzwand greifende, mit Verdickung des Pericardiums verbundene hämorrhagische Infiltration. Auch war hier äusserlich eine 3 Millim. dicke Pseudomembran. An mehreren Stellen lagen in den Ventrikelwandungen tuberkelartige Massen, bestehend aus einer gelblichen, harten, unter der Messerspitze kreischenden, gefässlosen Substanz, welche an einigen Stellen skirrhushart, an anderen tuberkelartig erweicht war, ganz wie die Nodi s. Tubercula syphilitica des subcutanen oder submucösen Gewebes. Die Muskelfasern waren dadurch nicht etwa zurückgedrängt, sondern sie waren selbst degenerirt, wie es schien, indem sich extravasirtes Blut mit dem Muskelfleisch verbunden hatte. Auch da, wo sie schon weiter entwickelt waren, sah man im Umfange der Knoten noch diese Verbindung. Gleichzeitig fanden sich ähnliche Knoten in der Basis der Lungen.

Lebert's Fall betrifft eine im Marasmus gestorbene Frau, die gleichfalls an syphilitischen Hauttuberkeln gelitten und in der letzten Zeit ein schwaches Blasen beim ersten Herzton gezeigt hatte. Ausser den schon erwähnten Gummigeschwülsten der Sexualorgane fanden sich solche im Unterhautgewebe und an der Oberfläche des Schädeldaches neben Caries des Stirnbeins und Ulceration des Gaumens. An der Basis der Pulmonalklappen in der Wand des rechten Ventrikels 2 rundliche Geschwülste von resp. 21 und 25 Millim. Länge, 12 und 35 Breite, 11 und 14 Dicke. Sie springen unter dem vascularisirten Endocardium als blassgelbliche Punkte hervor. Eine dritte, etwas kleinere liegt etwas tiefer. Das Endocardium ist an diesen Stellen mit kleinen, einfachen oder getheilten Papillen bedeckt und bis $\frac{1}{2}$ Millim. dick. Die Geschwülste selbst sind elastisch, blassgelb oder röthlichgelb, mit einer geringen Menge leicht trüber Flüssigkeit infiltrirt, homogen und stellenweis mit einzelnen Gefässen versehen. Das Mikroskop zeigt in einer halbdurchscheinenden, feinkörnigen Substanz zahlreiche kleine Zellen von $\frac{1}{120} - \frac{1}{100}$ Millim. Durchmesser und mit einem rundlichen Kern, sowie viele Bindegewebskörperchen (fibroplastische Körper).

Fall VII. Constitutionelle Syphilis. Herzleiden. Tod unter Erscheinungen der Dyspnoe. Myo-, Peri- et Endocarditis gummosa, partielles Herzaneurysma mit Thrombose. Carnification und Narbenbildung in den Lungen. Hyperplastische Muskatnussleber. Einfacher Milztumor. Parenchymatöse Schwel-

*) Der Fall ist zuerst mitgetheilt in der Gaz. des hôpit. 1845. Août. No. 101.

lung der Nieren. Partielle Anschwellungen der Harnblase. Anlage zu einer Hernia obturatoria. Orchitis simplex et gummosa. Markige Schwellung der Inguinaldrüsen. Pentastomen an Leber und Darm. Trichocephalus.

Friedr. Wilh. Sparenberg, 47 Jahre alt, Scharfrichterknecht, von Bremerförde, wurde am 14. Mai 1858 nach dem Polizei-Atteste wegen „Wechselfieber und Wassersucht" zur Charité geschickt.

Hier ergab sich, dass er im 33sten Jahre an Syphilis erkrankt war, dass er über grosse Dyspnoe bei leichtem Oedem der Unterextremitäten klagte. Man fand ein systolisches Geräusch an der Herzspitze und Verstärkung des zweiten Tones der Pulmonalarterien bei mässiger Vergrösserung des Herzens, Livor des Gesichts und der Extremitäten, 48 Inspirationen in der Minute, rubiginöse Sputa. Eine Venaesection und Digitalis brachten keine Erleichterung. Tod am 17ten. (Das genauere Krankenjournal ist leider verloren gegangen.)

Autopsie: Kräftig gebauter Mann, starke Cyanose des Gesichts, des Halses und der Füsse.

Schädel mässig schwer, ziemlich dick, namentlich am Stirnbein. In den Sinus wenig Blut, leichtes Oedem der Pia mater, Dura normal, Basis frei. Consistenz des Hirns gut, Rinde anämisch, Marksubstanz mässig hyperämisch, Thalamus und Corp. str. blass und feucht, Cerebellum klein und derb. Wenig Flüssigkeit in den Ventrikeln, Plexus blass, links ein kleiner weisslicher, fibroider Knoten am Pl. chor. quartus.

In beiden Pleurasäcken, besonders rechts, und im Herzbeutel bräunliche Flüssigkeit. Das Herz sehr vergrössert, zumal links, hier von der Basis bis zur Spitze $4\frac{1}{2}$ Zoll, rechts $2\frac{3}{4}$ Zoll, die Breite an der Basis $4\frac{1}{2}$ Zoll, Dicke des linken Ventrikels $3\frac{1}{4}$ Zoll. Ueber dem rechten Ventrikel und an der Mündung der grossen Gefässe ausgedehnte Sehnenflecke; am Parietalblatt und entsprechend an der Herzspitze umfangreiche, sehr gefässreiche, aus lockerem, gallertartigem Bindegewebe bestehende, zottige Anhänge, die auf einer schwielig verdickten, fast 2 Zoll im Durchmesser haltenden Stelle des Pericardiums aufsitzen. Im linken Herzen sehr viel gut geronnenes, sehr dunkles Blut mit sehr derber Speckhaut; Mitralis hinreichend weit. Rechts grössere, ganz fest geronnene Blutklumpen, die sich in alle einmündenden Venen sehr weit fortsetzen und gegen die Lungenarterien hin mit mässiger Speckhaut-Abscheidung bedeckt sind. Lungenarterie weit, ihre Klappen schliessen; Aorta eng, ihre Klappen lassen das eingegossene Wasser langsam durch. Die Wandungen des rechten Herzens verdickt, besonders die Musculi pectinati des Vorhofes stark entwickelt; Klappen der Pulmonalis etwas verlängert und verdickt, ebenso die hinteren Zipfel der Tricuspidalis. Unter diesen Zipfeln ist die Herzwand buchtig vertieft und in einer $1\frac{1}{2}$ Zoll breiten, nach unten fast eben so langen dreieckigen Fläche, deren Basis an der Insertion der Tricuspidalis liegt, in eine höckerige, harte, weisse Masse umgewandelt. Ein Durchschnitt zeigt, dass das im Ganzen sehr dicke Septum ventriculorum bis zu einer Tiefe von $\frac{1}{4}$—$\frac{1}{2}$ Zoll ganz entartet ist. Man unterscheidet unter dem 1—$\frac{1}{2}$ Linie dicken, fast knorpelartigen Endocardium weisse, sehnige Züge, die sich tief in das Gewebe herabsenken und unregelmässige, flache oder rundliche oder eckige, theils vereinzelte, theils grup-

pirte Knoten von gelblichem, trockenem, dichtem und homogenem Gewebe einschliessen. Das Muskelgewebe, an dem man gegen die Tiefe hin blasse, fettig degenerirte Bündel unterscheidet, schiebt sich hie und da zwischen den Schwielen und Knoten bis gegen die Oberfläche hinauf; meist ist es jedoch spurlos verschwunden. An keiner Stelle reicht der Prozess durch die ganze Dicke der Scheidewand (Fig. 7). Links der ganze Ventrikel, besonders an seinem vorderen und linken Umfange erweitert; gegen die Spitze zu ein Muskatnussgrosses Divertikel, ausgekleidet mit sehr verdicktem, sklerotischem Endocardium und zum Theil ausgefüllt durch einen wandständigen adhärenten Thrombus. Beide Papillarmuskeln der Mitralis, besonders der hintere fast vollständig geschrumpft, von der Basis her in harte, platte, schwielig-narbige Bänder von weisslichem Aussehen verwandelt und nur die Spitzen, besonders des vorderen, noch von röthlichem, muskulösem Gewebe gebildet; die Sehnenfäden, besonders am hinteren Papillarmuskel verkürzt und etwas verdickt. Der vordere Zipfel der Mitralis ebenfalls etwas verdickt. Das Endocardium fast an der ganzen Oberfläche des Ventrikels, mit Ausnahme des Septums und des oberen Theiles bald bläulich-, bald gelblichweiss, trübe, sehr dick, uneben und hügelig, an einer Stelle mit fibrinöser Auflagerung versehen. Die zunächst daran stossenden Schichten des Muskelfleisches fast ganz geschwunden und substituirt durch relativ weiches, sehr gefässreiches, etwas ödematöses Bindegewebe, welches sich gegen die starre, harte und sklerotische Platte des Endocardiums schroff absetzt. An mehreren Stellen sind in dieses Gewebe flache oder rundliche, gelbweisse, trockene, harte, käsige Knoten eingesenkt, welche ganz plötzlich, aber continuirlich in das weiche Gewebe übergehen. An keiner Stelle entsprechen diese Veränderungen der Lage nach denen des rechten Herzens, doch zeigt auch hier das noch restirende Muskelparenchym ein gelbstreifiges, fettig-degenerirtes Aussehen (Fig. 8). Aorta normal.

Die mikroskopische Untersuchung ergibt, dass überall an den weissen, sehnig und narbig aussehenden Stellen des Herzens das Muskelparenchym spurlos verloren gegangen und ersetzt ist durch ein faseriges Gewebe, in dem man eine sehr reiche Zellenwucherung, ausgehend von Bindegewebskörperchen, wahrnimmt. An vielen Stellen liegen die neu entstandenen, runden Zellen noch deutlich reihenweise, oft in zierlicher Perlschnurform hinter einander; an anderen bilden sie breite Strassen oder ein ganz dichtes Pflaster. Gegen die gelben Knoten hin verfolgt man ihren Uebergang in relativ grosse Fettkörnchenzellen und Körnchenkugeln; gegen die umliegende Muskelmasse hin dagegen sieht man die Wucherung sich bald mehr, bald weniger weit in die Interstitien der Primitivbündel hineinerstrecken. Die Substanz der gelben Knoten zeigt nicht überall dieselbe Zusammensetzung. An einzelnen, besonders harten und rein gelbweissen Stellen findet man nichts, als ein fast homogenes Grundgewebe mit Fettkörnchen, hie und da feine Fettkörnchenzellen oder auch noch wenig veränderte, sehr dicht liegende Zellen. An den meisten Orten aber zeigen sich dazwischen gewisse Reste von Muskelfasern, und an einzelnen Knoten, die sich durch eine mehr gelbrothe, morsche und brüchige Beschaffenheit auszeichnen, bilden diese sogar die Hauptmasse. Im letzteren Falle sind die Primitivbündel nur wenig schmäler, als normal, dagegen sehr trüb, ihr Inhalt fein-

körnig, theils fettig, theils eiweissartig, ihre Querstreifung verschwunden, ihre Kerne nicht deutlich. Im ersteren Fall dagegen befinden sich die Primitivbündel im äussersten Zustande der Verschmälerung, ohne jedoch ihr Aussehen eingebüsst zu haben; sie bilden schmale, etwas glänzende, häufig noch deutlich quergestreifte Züge, zuweilen etwas gewunden oder gebogen, und zum Theil so regelmässig parallel gelagert, dass man auf den ersten Blick glauben könnte, je 2 solcher Bündel gehörten zusammen und bildeten die verdickte Wand eines Kanals, in welchem die zellige Wucherung erfolgt sei. Man ersieht daraus, dass es sich hier um eine relativ schnelle Nekrose handelt, während im Umfange eine langsamere Atrophie erfolgte.

Die rechte Lunge gross, sehr derb, blutreich, von aussen blauroth aussehend, auf dem Durchschnitt überall sehr verdichtet, wenig luftreich, im unteren Lappen carnificirtes Gewebe von blaugrauer, hie und da bräunlicher Färbung, aus dem sich eine leicht schaumige Flüssigkeit ausdrückt. — Linke Lunge mit sehr ausgedehnten, fadenförmigen Adhäsionen, etwas kleiner und sehr viel dichter, als die rechte. In der Spitze alte, schieferige Narben mit einzelnen käsigen Einsprengungen; das übrige Gewebe carnificirt, besonders stark die Spitze des Unterlappens. In der Mitte des letzteren eine sehr umfangreiche, schieferige Narbe. Die Bronchien etwas eng, sehr verdickt, hyperämisch; die Lungenarterie frei.

Leichter Meteorismus der Därme. Am Dünndarm Cyanose und in der Bauchhöhle gelbröthliche Flüssigkeit. Längs der Flex. iliaca und dem Colon descendens zahlreiche Narben des Gekröses; Verwachsung der Gallenblase mit dem Netze. Leber gross und schwer, Oberfläche grau und schwach körnig, an dem linken Lappen und der hinteren Fläche des rechten einige Pentastomen-Cysten; auf dem Durchschnitte Muskatnuss-Ansehen, weissliche geschwollene und rothe Stellen abwechselnd; am linken Lappen ein kleiner kirschengrosser, rundlich lappiger Knoten von dichtem, blassgrauem Aussehen (partielle Hyperplasie). Gallenblase mässig gefüllt; Galle leicht fadenziehend, ziemlich dunkel, beim Druck auf die Blase sich leicht durch die Mündung des Duct. choledochus entleerend. Milz ziemlich stark vergrössert, Kapsel etwas verdickt, Parenchym brüchig, Pulpe blass, Follikel klein. Nebennieren ziemlich normal, links etwas gross und höckerig, mit starker Rindensubstanz. Nieren ziemlich gross, Kapsel leicht zu trennen, Oberfläche glatt, Gewebe dicht, Glomeruli blass, die äusseren Rindentheile von leicht bläulicher Farbe, die Markkegel ziemlich gross, stark geröthet und bläulich; an den Papillen kalkige Ablagerung. Die Harnblase mit verdickter Wand, jederseits dicht neben der Mündung der Ureteren eine durchscheinende, röthliche Anschwellung der Schleimhaut, unter der auch die Muskelhaut etwas geröthet ist. Prostata normal, mit sehr grossen, schwarzen Concretionen. Längs der Vasa spermatica interna eine grosse Menge kleiner Varicen. Rechts an der Harnblase, genau entsprechend der Lage des Foramen obturatorium eine kleine, sackige, gegen die Beckenhöhle vorspringende Ausstülpung, hinter der ein, leicht in das For. obt. zurückzuschiebendes Fettklümpchen liegt.

Die Inguinaldrüsen etwas vergrössert, ihre Rinde hie und da etwas geröthet, an einigen Stellen markig. Am linken Hoden eine totale Synechie der Scheidenhaut; die Drüse selbst verkleinert, etwas platt, hart, auf dem Durchschnitt fast

das ganze Parenchym in eine fibröse, schwielige, weisse Masse umgewandelt, in welche eine Menge bis Erbsengrosser, sehr trockener und harter, gelber Käseknoten eingesprengt ist. Einer liegt in der Substanz der sehr verdickten Albuginea selbst; die meisten anderen in einer grösseren Gruppe in der Nähe derselben. Am oberen und unteren Umfange noch getrennte Inseln erhaltener, sehr stark bräunlicher Hodensubstanz. Der Samenstrang, anfangs indurirt, weiterhin mit Stecknadelknopfgrossen Käseknoten äusserlich besetzt. Auch rechts vollständige Synechie der Scheidenhaut, dagegen der Hoden grösser, als der linke, sein Gewebe der Hauptsache nach erhalten, nur dunkel graubraun, an einer Stelle von der Kapsel her in eine blassgraue, hie und da weissliche, homogene Masse umgewandelt, welche, wie ein Nebel, die Samenkanälchen verhüllt.

Schleimhaut des Magens etwas dick, stark geröthet. Im oberen Theil des Duodenum starke Hyperämie der Schleimhaut, dünnflüssiger, schwach gelblicher Inhalt, tiefer herunter stark gallige, schleimige Masse. Im Dünndarm stark bräunlicher, tiefer etwas röthlicher Schleim. Im Jejunum und unteren Ileum ein Paar verkalkte Pentastomen im submucösen Gewebe. Schleimhaut der dünnen Därme überall sehr dick, blutreich, gegen das Ende des Ileum hämorrhagische Hyperämie. Die Peyer'schen Haufen geschwollen, stark hervortretend, von grauem, körnigem Aussehen. Solitärdrüsen normal, Gekrösdrüsen wenig geröthet. Im Coecum einige Trichocephali, im Rectum zäher, weisslicher Schleim.

Diese drei Fälle sind einander gewiss sehr ähnlich und doch haben sie gewisse Besonderheiten, durch welche sie sich von einander unterscheiden und sich gegenseitig ergänzen. In dem Falle von Lebert finden wir überhaupt noch keine käsigen Knoten, sondern eine durch und durch organisirte, gefässreiche, junge Bindegewebsmasse mit zahlreichen runden und spindelförmigen Zellen. In dem Falle von Ricord zeigten sich neben schon fertigen Käseknoten frische hämorrhagische Entzündungen der Herzwand, von denen sich gewisse Uebergänge zu den tuberkelartigen Massen verfolgen liessen. Endlich in dem von mir war die Bildung ziemlich zur Ruhe gekommen und die Knoten fertig. Dem entsprach auch der Verlauf. Während in meinem Falle keine frischeren Eruptionen mehr zu bemerken waren, sondern nur die ebenso abgelaufene Sarcocele und vielleicht die Blasen- und Lungenaffection die dagewesene Syphilis anzeigten, so bestanden in den anderen beiden Fällen noch frische knotige Eruptionen in der Haut. Aber darin stehen sich alle drei Fälle ganz gleich, dass ganz ähnliche Knoten, wie sie im Herzfleische lagen, auch in anderen Organen vorkamen, und dass neben dem Herzfleische zugleich das Endo-

cardium in sehr grosser Ausdehnung ergriffen und in eine dicke, sklerotische Masse umgewandelt war. In dem Falle von Ricord und in dem meinigen hatte sich ausserdem partielle Pericarditis entwickelt. In beiden fanden sich ferner innere, wandständige Thromben auf den hauptsächlich veränderten Stellen, und in dem meinigen begann sich sehr deutlich ein partielles Herzaneurysma zu entwickeln. Ganz eigenthümlich, aber ganz entsprechend den syphilitischen Erkrankungen der Hoden, der Leber u. s. w. bestand in meinem Falle neben den Gummiknoten eine sehr ausgedehnte einfache interstitielle Myocarditis, welche sich von der Herzwand bis auf die Papillarmuskeln ausgedehnt hatte, und welche in eine Endocarditis chordalis und valvularis auslief. Es gibt also eine Pericarditis und Endocarditis syphilitica, eine einfache und eine gummöse interstitielle Myocarditis, und der Prozess am Herzen gleicht daher in jeder Beziehung dem Prozess an den Hoden und der Leber.

Es erhebt sich hier billigerweise die Frage, ob es nicht auch syphilitische Entzündungen ohne Gummibildungen am Herzen gibt, wie sie sich an der Leber, dem Hoden vorfinden. Sollte nicht manche einfache Myocarditis, die zur Entstehung eines partiellen Herzaneurysma's führt, syphilitischen Ursprunges sein? sollte es nicht wirklich, wie Corvisart meinte, syphilitische Excrescenzen an den Herzklappen, gewissermaassen Condylome geben? Ich gestehe, dass ich erst seit kurzer Zeit diese Möglichkeiten zuzulassen geneigt bin und dass die älteren Fälle, deren Zahl noch neuerlich von Julia (Gaz. méd. de Paris 1845. Dec. No. 52) erweitert worden ist, nicht genau genug beschrieben sind, um schlussfähig zu sein. Insbesondere wären die oberflächlichen Ulcerationen des Herzens, wie sie Julia angibt und wie sie schon in dem Falle eines 22jährigen, an schwerer constitutioneller Syphilis leidenden Mädchens in den Mémoires de la Soc. royale de médecine von 1775 geschildert sein sollen, doch in bestimmterer Weise zu charakterisiren. Indess hat schon Dittrich zwei Fälle von Myocarditis bei gleichzeitigen anderen syphilitischen Erkrankungen erwähnt, und es ist gewiss ein Gegenstand von grösster Wichtigkeit, diese ätiologischen Verhältnisse genauer zu studiren.

Dabei habe ich noch auf einen anatomischen Punkt aufmerksam zu machen. Rokitansky (Path. Anat. 1856. II. S. 275) sagt bei der gewöhnlichen Myocarditis: „Nicht selten schliessen die Schwielen einen zu einer tuberkelartigen gelben, morschen, verkreideten Masse zerfallenen Antheil von Exsudat ein." Diess ist unter allen Verhältnissen nicht richtig. In den fibrösen oder auch weichen und gefässreichen Bindegewebsmassen, welche sich nachweisbar aus dem interstitiellen Bindegewebe der Herzwand entwickeln und innerhalb welcher die eigentliche Muskelsubstanz nach und nach schwindet, kommen, wie bei der Leber, zweierlei gelbe, oft knotige Einsprengungen vor: die fettig zerfallenden Gummigeschwülste und inselförmige Reste von atrophirendem, stark pigmentirtem Muskelfleisch. Letzteres hat oft eine gelbliche, bräunliche oder grünliche Farbe, ist bröcklig, mürbe und zeigt mikroskopisch sehr viel Pigment in den Primitivbündeln. Dieses ist also wohl von der Gummibildung als solcher zu unterscheiden, obwohl, wie unser Fall lehrt, in die letztere gewisse Antheile des zerfallenden oder atrophirenden Muskelparenchyms mit eingeschlossen werden können. Die Gummigeschwulst entsteht also nicht, wie Ricord meinte, aus einer gemeinschaftlichen Umwandlung, gewissermaassen aus einer Verschmelzung von Extravasat und Muskel, sondern sie entwickelt sich zwischen den Muskelelementen, von denen sie bald mehr, bald weniger Reste mit enthält. Crudes Exsudat findet sich hier so wenig, als bei anderen Muskelentzündungen.

Eine letzte und gleichfalls sehr erhebliche Frage ist die, ob das Muskelsyphilid wirklich abscediren, vereitern könne, wie mehrere Autoren beschreiben. Ich kenne bis jetzt keine Beobachtung, aus welcher evident hervorginge, dass die käsige Gummigeschwulst als solche direct erweichen und ulceriren könne, aber ich habe allerdings bei Syphilitischen Muskelabscesse gesehen, die aller Wahrscheinlichkeit nach hierher gehören. Von einem solchen Falle, dessen A. Geigel (dieses Archiv VII. S. 245) kurz gedenkt, habe ich den genaueren Bericht in meinen Gesammelten Abhandl. S. 633 gegeben. Diese Form hat die grösste Uebereinstimmung mit den früher beschriebenen Abscessen des Unterhautgewebes

(Tubercules profonds) und ich möchte es daher für wahrscheinlich halten, dass die Gummigeschwulst entweder, wo sie einen chronischen Verlauf nimmt, indurirt und käsig wird, oder, wo sie mehr acut sich entwickelt, zu einer schlechten Eiterung führt. Indess wäre es auch möglich, dass die käsige Gummigeschwulst, wie der gewöhnliche Tuberkel, später erweichen und ulceriren könne. Wenigstens findet sich ein Fall bei Dittrich (Prager Viertelj. 1850. S. 52), in dem die dickbreiige Eitermasse in einer mehrere Linien dicken, callösen Capsel eingeschlossen war.

Das nächste Organ, dessen syphilitische Erkrankungen genau zu kennen dringend nothwendig wäre, ist das Gehirn. Beobachtungen klinischer Art über allerlei Lähmungen und andere Störungen der Nervencentren bei Syphilitischen existiren in Menge und manche Kliniker, vor Allem Lallemand, Romberg und Schützenberger haben diesem Momente in der Aetiologie der Paralysen stets die gebührende Aufmerksamkeit geschenkt, aber die anatomischen Erfahrungen sind äusserst spärlich, und ich selbst muss bekennen, dass ich zu ihrer Erweiterung wenig beizutragen vermag. Sonderbarerweise bietet gerade hier die ätiologische Frage die grössten Schwierigkeiten dar. In einer grossen Zahl von Fällen hatten während oder vor der syphilitischen Infection traumatische Einwirkungen stattgefunden, und es ist daher immer erst auszumachen, ob die traumatische Erkrankung für sich ausreicht, um die Geschwulstbildung hervorzurufen, oder ob, wie bei den Knochen, der Leber, den Hoden sie nur die Gelegenheitsursache für die syphilitische Eruption bildet.

Was zunächst die Hirnhäute betrifft, so scheint es kaum zweifelhaft, dass die Gummigeschwulst, wie aussen, so auch innen an der Dura mater vorkommt. Lallemand (Recherches anat. pathol. sur l'encéphale. Paris 1834. T. III. p. 10, 25) theilt einen solchen Fall von Bayle und Kergaradec, sowie einen höchst charakteristischen von Sanson mit, wo die Geschwulst der Dura mater mit gummöser Pericranitis zusammentraf. Bedel erwähnt in seiner sorgfältigen Dissertation (De la syphilis cérébrale. Thèse de Stras-

bourg. 1851. p. 5) einen dahin gehörigen Fall von Rayer *). Einen anderen habe ich früher (Gesammelte Abhandl. S. 414) beschrieben. Derselbe ist besonders bemerkenswerth durch die consecutive Obliteration der Carotis cerebralis, welche zu plötzlicher Erblindung und später zu Hirnerweichung geführt hatte. Einen ganz ähnlichen Fall haben Gildemeester und Hoyack (Nederl. Weekbl. 1854. Jan. Bl. 23) beobachtet, in welchem plötzliche Lähmung des Facialis und der einen Körperhälfte vorkam, woraus hervorgeht, dass syphilitische Lähmungen nicht bloss durch directe Affection der Nerven, sondern auch mittelbar durch Unterbrechung der Blutströmung entstehen können. Sehr wahrscheinlich kann sich diese Form verbinden mit Erkrankung und endlicher Perforation der Schädelknochen. Aber man muss sie auch nicht verwechseln mit jener Pachymengitis chronica haemorrhagica, die so oft mit Ostitis und Periostitis syphilitica zusammen vorkommt und zuweilen ähnliche Erscheinungen macht, wie ich sie vom Hämatom der Dura mater (Würzb. Verhandl. VII. S. 134) geschildert habe. Ich will hier einen Fall anschliessen, von dem ich freilich nur mit einer gewissen Wahrscheinlichkeit sagen kann, dass er syphilitischer Natur war:

Fall VIII. Rheumatoide Schmerzen. Kachektisches Aussehen. Zuckungen und Reflexempfindlichkeit, später Lähmungserscheinungen. Nasenbluten. Tod. Ausgedehnte, scheinbar gummöse Ostitis und Periostitis der Schädelknochen; sehr starke ossificirende und hämorrhagische Pachymeningitis. Hirndruck. Erysipelatöse Schwellung am Halse. Markige Schwellung der Inguinal- und Lumbardrüsen. Geringe parenchymatöse Veränderung der Nieren, Milz und Leber. Congenitale Abweichungen der einen Lunge und der Pulmonalklappen.

Johann Schindler, Hausknecht, 32 Jahre alt, will früher immer gesund, nur häufig Temperaturwechseln ausgesetzt gewesen sein. Seit 2 Monaten Reissen, zuerst im linken Unterschenkel, dann im Kreuz und zuletzt in der linken Schulter.

Aufnahme in die Charité am 10. September 1856 (Abtheilung für innerlich Kranke: Geh.-Rath Wolff). Etwas blasses Aussehen, Puls 76, Hauttemperatur

*) Bedel und Lallemand citiren auch einen Fall von Bonet (Sepulchret. Lib. IV. Sect. IX. Additam.), wo 3 Gummigeschwülste in der Substanz des Gehirns gefunden seien. Ich finde das Citat in meiner Ausgabe nicht, dagegen steht darin eine Beobachtung von Molinetti, der 3 weisse Gummata an der Dura mater eines an Lues venerea leidenden Bauern fand (Boneti, Sepulchr. Genevae 1679 p. 1669. Lib. IV. Sect. IX. Obs. I. Art. 9., wiederholt in Lib. I. Sect. I. Obs. LXVIII.).

normal. Beide Spinae scapul. gegen Druck empfindlich, spontan der Sitz reissender Schmerzen (Warme Bäder, innerlich Vin. Rad. Colchici).

Nachlass der Schmerzen. Als geheilt entlassen am 1. October. Sehr bald nach neuen Erkältungen reissende Schmerzen im Kreuz, besonders gegen das Steissbein hin, die beim Druck zunehmen. Er kehrt am 12. December in die Charité zurück: Blässe der Haut und der Schleimhäute, Zunge mässig belegt, Appetit gut, Stuhl angehalten. Puls 120, Herz normal. Krampfhafte Zuckungen der unteren Extremitäten, welche häufig nach leichter Berührung der schmerzhaften Theile oder spontan auftreten. Schon seit längerer Zeit Schlaflosigkeit (Morph. Gr. $\frac{1}{6}$, Satur. commun.). Am nächsten Tage Nachlass der Zuckungen, dagegen mehr rheumatische Schmerzen an der linken Brustseite bis zum Schulterblatt hin. Puls 108. An die Sacralgegend 6 Blutegel, die gut ertragen werden, jedoch wenig Nutzen bringen. Leichte Blutung aus dem linken Nasenloch am 16ten, von der sich herausstellt, dass sie schon früher mehrfach vorhanden war; die örtliche Untersuchung der Nase ergibt keinen Grund dafür. Zugleich heftiges Reissen auf der rechten Kopfseite (Kalte Ueberschläge, Tampon mit Aqua Kranzii in die Nase.). Stets angehaltener Stuhl trotz guten Appetits und mehrfacher Abführmittel. Zunahme der Pulsfrequenz, Collapsus, grosse Unruhe und Unklarheit der Vorstellungen, so dass er im Bette befestigt werden muss. Endlich noch unvollständige Lähmung des rechten Beines, unter zunehmender Schwäche Tod am 21. December.

Autopsie: Grosse Abmagerung, fast gar kein Fett im Unterhautgewebe, sehr schwache und ödematöse Muskeln. Am Schädel schon äusserlich, namentlich am Hinterhaupt (hinterer Fontanellgegend) und an der rechten Stirn- und Schläfengegend unter stark hyperämisch-ödematös geschwollenen Weichtheilen ausgedehnte, flache Auftreibungen, zum grossen Theil gebildet aus einer Anschwellung des Pericraniums, in welches gelbliche, linsenförmige, fettig aussehende Massen eingelagert sind. Nach der Entfernung des Periosts erscheint die Knochenoberfläche porös, indem zahlreiche Markräume und Gefässkanäle eröffnet sind, alle gefüllt mit ähnlichen, trübgelblichen Massen, die sich vom Periost zapfenförmig in den Knochen fortsetzen. Die mikroskopische Untersuchung ergibt, dass alle diese Massen aus zellenreichem Fasergewebe bestehen, in dem hie und da eine fettige Umwandlung stattgefunden hat, und dass ein Theil aus einer Proliferation des Periostes, der grössere Theil aber durch directe Neubildung und Wucherung des Knochengewebes entstanden ist. In ähnlicher Weise, wie ich es erst vor Kurzem von der Paedarthrocace abgebildet habe (Archiv XIV. Taf. I. Fig. 1.), sieht man in dem Knochen Lücken, je einem Knochenterritorium entsprechend, entstehen; diese confluiren und die darin enthaltene, anfangs fast cartilaginös erscheinende Knochenzelle beginnt zu wuchern.

Auf dem Durschschnitte zeigt der, namentlich vorn und rechts sehr verdickte Schädel wenig Marksubstanz, dagegen besonders vorn grossen Blutgehalt. An der inneren Fläche findet sich fast im ganzen Umfange der rechten, weniger der linken Grosshirnhemisphäre zwischen Dura mater und Knochen eine halb weiche, halb verknöcherte Einlagerung, welche sowohl mit dem Knochen, als der Dura mater organisch zusammenhängt und daher ohne Zerreissung nicht getrennt

werden kann. Ihre grösste Mächtigkeit erreicht sie am Stirnbein und der vorderen Partie des Scheitelbeins der rechten Seite, wo sie bis zu 3 Linien dick wird. Hier zeigt sich der Knochen mit zahlreichen, sehr feinen, senkrecht aufgesetzten Knochenbälkchen bedeckt, die sehr dicht stehen, nicht selten in feine Blättchen übergehen, dann auch unter einander in Verbindung treten und einem feinen Schwamme gleichen. Nach hinten hin werden sie niedriger, aber zugleich derber und mehr leistenförmig; nach unten behalten sie ihre dichte und brüchige Beschaffenheit bei, werden aber sehr flach und dünn. Ueberall greift in die Zwischenräume zwischen diese Bälkchen eine weiche Wucherung von der Dura mater ein, die aus einer fast gallertartigen, gelblichgrauen, im Grossen sammetartigen Masse besteht, welche gleichfalls in senkrechten Bälkchen auf der harten Haut aufsitzt. Die mikroskopische Untersuchung zeigt überall ein dichtes Fasergewebe von sehnigem Bau, in dem nur hie und da einzelne, gelbliche Wucherungsknoten sichtbar werden; meist erscheinen nach Essigsäurezusatz baumförmige Bündel von Faserzellen, die seitlich ausstrahlen und in ein grobanastomotisches Zellennetz übergehen. Die Dura mater selbst ist an diesen Stellen mässig verdickt und an ihrer inneren Oberfläche mit einer röthlich-bräunlichen, vielfach geschichteten, ziemlich consistenten Masse bedeckt, welche sich bis in die vordere und mittlere Schädelgrube rechts erstreckt und auf dieser Seite $1\frac{1}{2}-2$ Linien dick wird. Links sind schwächere und blässere Anflüge. Auch hier zeigt die mikroskopische Untersuchung organisirtes, jedoch sehr viel mehr zellenreiches Gewebe, dem häufig Pigmentkörner in Gruppen eingelagert sind und das hie und da frischere, fibrinöse oder hämorrhagische Massen einschliesst.

Nachdem der Schädel macerirt war, zeigte sich, dass die äussere Veränderung von der rechten Schläfengegend sich über die Ala temporalis und zum Theil die Schuppe des Schläfenbeins bis zum Proc. pterygoides erstreckte, überall durch eine poröse Beschaffenheit der Oberflächen ausgezeichnet; in der Fossa pterygoides und um das Foramen lacerum fanden sich feinschwammige Osteophytlagen. Beschränkte Osteoporose an der linken Ala temporalis, in der linken Incisura mastoides, am Körper des Sphenooccipitalbeins, in beiden Fossae condyloides und unter der Prot. occip. ext.; starke Osteophyten auch im rechten For. lacerum. Innen fanden sich die Hauptveränderungen in der vorderen und mittleren Schädelgrube rechts, schwächer in der mittleren links, stark an der Fossa sigmoides des linken Sin. transversus und an der rechten vordern Partie des Clivus, dichte Osteophyten an beiden Synchondr. petroso-basilaris. Endlich sehr starke Pacchionische Gruben an beiden Seiten des Stirnbeins, besonders links.

Gehirn überall etwas blass; die Oberfläche der Grosshirnhemisphären, zumal rechts etwas abgeplattet und von leicht gelblicher Farbe. Die graue Substanz der Rinde und der grossen Ganglien ganz anämisch, Consistenz beträchtlich. Zirbel klein. Auch das Rückenmark sehr blass und relativ sehr fest; die Dura mater spin. stark mit Blut imbibirt, die Arachnoides am Cervicaltheil leicht adhärent. Einige untere Dorsal-Wirbelkörper so weich, dass sie leicht mit dem Messer durchstochen werden können.

Herz sehr schlaff, blass, relativ gross, am linken Ventrikel zahlreiche Ecchy-

mosen unter dem Pericardium; Kranzarterien normal, Muskulatur des linken Ventrikels sehr gelblich; an der Pulmonalis 4 Klappen, von denen eine sehr klein und gefenstert ist. Larynx und Trachea voll von ödematösen Schaum, sonst normal. An der rechten Lunge ein überzähliger oberer und innerer Lappen; sonst das Parenchym ödematös, stark pigmentirt, von blass gelbbräunlichem, schmutzigem Aussehen. Die rechte Halsgegend etwas geschwollen, hier das Unterhaut-Gewebe mit einer intensiv gelben Masse infiltrirt, die sich bis an die leicht hyperämisch gefleckten Drüsen fortsetzt.

Leber normal gross, blutarm, Kapsel brüchig, Parenchym schlaff, zähe, stark pigmentirt; alte Adhäsionen zwischen Pylorus und Colon. Milz mässig gross, ziemlich prall, Pulpe dunkelroth, mässig fest, Follikel wenig sichtbar. Nebennieren normal. Nieren schlaff, nicht vergrössert, Kapsel leicht trennbar, sehr schlüpfriges, anämisches Parenchym. Magenschleimhaut leicht schieferig und am Pylorus verdickt, stark melanotische Färbung der Zotten. Gekrösdrüsen klein.

Penis scheinbar normal, Bubonen-Narben nicht zu sehen. Inguinaldrüsen vergrössert, mässig hyperämisch, am Rande hie und da beginnende markige Schwelfung. Lumbardrüsen etwas vergrössert und leicht weisslich aussehend.

Es liegt auf der Hand, dass in diesem Falle bei dem Fehlen anamnestischer Thatsachen und entscheidender Sections-Ergebnisse keine sichere Diagnose gestellt werden kann. Zum mindesten wird man nicht annehmen können und wollen, dass das Leiden rheumatischer Natur war. Wohin es also bringen? Die rheumatoiden Schmerzen können ebenso wohl einer anderen „Dyskrasie" zugeschrieben werden und hier liegt gewiss die Syphilis am nächsten. Die Einlagerungen im Pericranium und Knochen selbst gleichen unter allen bekannten den Gummibildungen am meisten, und obwohl hier die Sklerose der Knochen ganz fehlte und nur eine sehr umfängliche, von einer Wucherung der Dura mater begleitete, innere Hyperostose von ganz frischer Entwickelung vorhanden war, so könnte doch gerade die Frische des Falles und die grosse Heftigkeit des Prozesses diese Abweichung erklären. Auffallend bleibt jedenfalls die markige Schwellung der Jugular- und Lumbardrüsen, welche eine in dieser Richtung erfolgte Zuleitung inficirender Säfte sehr wahrscheinlich macht.

Einen überaus sonderbaren Fall von Vegetationen des Ependyms beschreibt Faurès (Gaz. méd. de Toulouse 1854. Gaz. hebdom. 1855. T. II. p. 92). Hier fand sich bei einem 20jährigen Mädchen, das an Chanker und Vegetationen der Scheide behandelt war, und plötzlich heftiges Kopfweh und Hemiplegie bekommen

hatte, auf der Membran des 4ten Hirnventrikels, besonders nach rechts, eine erdbeergrosse Gruppe gefässreicher, stecknadelknopf- bis hirsekorngrosser Vegetationen. Indess muss bemerkt werden, dass früher durch einen Sturz eine heftige Hirnerschütterung stattgefunden hatte. — Lallemand (l. c. p. 106 Note) erwähnt einen noch mehr zweifelhaften Fall von Condylomen an der Medulla oblongata.

Die Erkrankungen der Häute scheinen sich zuweilen mit analogen Veränderungen der Nerven selbst zu verbinden. Dittrich (Prager Viertelj. 1849. I. S. 23) beschreibt bei einem syphilitischen Amaurotischen Caries des Stirnbeins, bis zur Basis ausgedehnte Verdickung der Dura mater und Umwandlung des Opticus in eine schmutziggraue, welke, zottig-fibröse Masse. Zwei sehr interessante Fälle dieser Art sind kürzlich von Dixon (Med. Times and Gaz. 1858. Oct. No. 434) beobachtet worden. Beidemal bestand tertiäre Syphilis und die Geschwulstbildung betraf sowohl den Oculomotorius als solchen, als auch die Häute, und zwar gerade den Umfang der Carotis interna und der Basilararterie. In dem einen Falle machte Rainey die feinere Untersuchung der knorpelartig harten, blassgelben Geschwülste; er fand faseriges Gewebe mit eingestreuter körniger Masse. Dixon nennt diese Form geradezu syphilitisches Neurom.

Was die Veränderungen der Hirnsubstanz betrifft, so können diese sehr mannigfaltige sein, ja es ist bekannt, dass bis jetzt selbst bei evidenten Lähmungen Syphilitischer die Autopsie oft genug nur negative Resultate geliefert hat. Der merkwürdige Fall von acuter Hirnhypertrophie, den ich oben beschrieben habe, kann hier zunächst erwähnt werden. Des Vorkommens kleiner Punkte und Flecke fettiger Degeneration der Neuroglia bei Kindern mit hereditärer Syphilis habe ich oben (S. 219) gedacht. Einen Fall von wahrscheinlich syphilitischer Oculomotorius-Lähmung, wo sich Erweichungsheerde im Gehirn eines zweijährigen Kindes fanden, erzählt A. v. Graefe (Archiv f. Ophthalm. I. 1. S. 433). Einen anderen, wo bei secundärer Syphilis Kopfschmerz, sodann plötzlich Hemiplegie auftraten und sich im Kleinhirn ein wallnussgrosser Erweichungsheerd fand, schildert Gjör (Norsk Magazin för Laege-

videnskaben. 1857. XI. p. 776). Derselbe führt aus Dansk Ugeskrift för Läger. 1857. April einen ähnlichen Fall auf, wo sich Erweichung der Hirnsubstanz fand. Auch Faurès berichtet einen Fall von Erweichung im Thalamus opticus bei einem 23jährigen Mädchen mit secundärer Syphilis, die ganz plötzlich Convulsionen, Hemiplegie und Coma bekommen hatte. Ferréol (Bullet. de la Soc. anat. 1856. Nov.) fand bei einer syphilitischen Frau, die vor 3 Jahren einen Lähmungsanfall gehabt hatte, eine haselnussgrosse Cyste im Corpus striatum. Leider lässt sich von allen diesen Beobachtungen nicht sicher entscheiden, ob sie nicht auf Hämorrhagie oder Embolie oder Gefässobstruction anderer Art zu beziehen sind, und ich will sie daher hauptsächlich aufführen, um spätere Beobachter zu genauerer Untersuchung zu veranlassen. In einem Falle von rother Hirnerweichung bei Dittrich (Prager Viertelj. 1849. I. S. 21, 24) fand sich wenigstens eine Obturation der Carotis und Art. foss. Sylvii; in einem anderen von zelliger Erweichung gleichzeitig Stenose der Mitralis. Sodann sehen wir zuweilen, dass ursprünglich peripherische Prozesse (der Knochen oder der Häute) das Gehirn mitbetheiligen. Ein solcher Fall mag in Nachstehendem aufgeführt sein:

Fall IX. Syphilis, mercurielle und hydropathische Behandlung. Schmerzen und Steifigkeit im Nacken, Lähmung der Arme u. s. w., Tod. Ausgedehnte Zerstörung und Vernarbung der Schädelknochen. Abplattung und Sklerose des Gehirns, leichter Hydrocephalus. Exostosen der Wirbelkörper und Verdickung der Dura mater spinalis.

Am 14. October 1845 wurde ich vom Herrn Stabsarzt Dr. Petri aufgefordert, die Autopsie eines Officiers im hiesigen Invalidenhause zu machen. Derselbe, ein Mann in den mittleren Lebensjahren, war nach einem Chanker constitutionell-syphilitisch geworden und von einem Chirurgen zuerst mit Calomel, später mit Sublimat behandelt, hatte die Kur Dzondi, Berg und Zittmann durchgemacht, und war endlich wiederholt in Gräfenberg gewesen. Von da kehrte er sehr gekräftigt zurück, trug aber auch nachher immerfort nasse Lappen um den Hals. Er klagte über Schmerzen im Nacken, die bis zum Arm gingen; allmählich wurde der Nacken steif und in den letzten Tagen trat Lähmung und Taubheit der Arme, zuletzt Emprosthotonus des Oberkörpers ein.

Die Autopsie beschränkte sich auf Kopf und oberes Rückenmark, und es wurde nur festgestellt, dass der ziemlich kräftig gebaute, an den obern Körpertheilen sehr abgemagerte Mann noch Tophi an dem rechten Schienbein hatte. Am Kopf war fast der ganze Obertheil der Schädelknochen und der Weichtheile zer-

stört und durch eine dicke, schwielige, platte und straffe, fibröse Narbe ersetzt, welche sich über die Gegend des Stirn-, Scheitel-, Hinterhaupts- und Schläfenbeins erstreckte. Die behaarte Kopfhaut war an der Narbengrenze stark eingeschlagen und nach innen gezogen. Die Knochen hatten theils unter den Rändern der Narbe, theils unter der Kopfhaut vielfache Vorsprünge und Höcker, und am hinteren Umfange ragten ein Paar Haken, wie die Hörner einer Narrenkappe, hervor. In der Umgebung der Narbe war übrigens die Haut sehr locker auf dem rauhen und sehr gefässreichen Knochen befestigt; die Narbe selbst liess sich in 2, dicht mit der Dura mater verbundene Platten spalten, in denen sich eine Menge länglicher, platter Knochenstücke befanden. Sie war ganz flach über die Knochenlücke hingespannt und entsprach keinesweges der normalen Hirnwölbung.

Der Sinus longitudinalis frei, das Hirn oben abgeplattet, die Gyri flach, klein und mässig blutreich, die Hirnsubstanz selbst gelblich, sehr zähe, fast lederartig. In den Ventrikeln viel Flüssigkeit, Plexus chor. frei, Zirbel gross und sehr zähe, das Ependym fest. Hirnbasis normal. Medulla oblongata und spinalis verhältnissmässig weich und etwas ödematös, in der Arachnoides spinalis einzelne Sehnenplatten, die Dura mater in der Gegend des 3ten bis 6ten Halswirbels um das Dreifache verdickt und durch reichliches, festes Bindegewebe an die Wirbelkörper geheftet. Der Hals vollkommen steif, auch nach Durchschneidung aller Muskeln; an den Rändern der Wirbelkörpel supracartilaginöse Exostosen, auch gegen den Wirbelkanal hin. Erst nach Durchschneidung derselben wird der Hals beweglich.

Eine volle Erklärung für die letzten Krankheitserscheinungen ist auch hier nicht gefunden, doch sehen wir, dass scheinbar rein nervöse Leiden, wie Steifigkeit des Nackens und Lähmung der Arme sich auf Exostosen der Halswirbel reduciren, von denen es freilich zweifelhaft bleibt, ob sie der forcirten Wasserkur oder der Krankheit angehören. Die beschränkte Sklerose und Abplattung des Gehirns, der sehr mässige Hydrocephalus scheinen nur zuletzt von Einfluss gewesen zu sein. Indess verbinden sich damit in anderen Fällen ungleich schwerere Zufälle: Mediavia (bei Morgagni Epist. IX. Art. 23) fand bei einer Frau, die nach gummöser Pericranitis epileptiforme Convulsionen bekommen hatte und soporös gestorben war, unter der zerstörten Schädelpartie eine Verhärtung der Hirnsubstanz, so dass sie der Consistenz der Leber gleich kam, und in der anderen Hemisphäre eine, wie es scheint, eiterige Höhle. Andere Beobachter haben die Entwickelung von Hirnabscessen nach Caries der Schädelknochen constatirt. Bei Lallemand (l. c. I. p. 391. II. p. 11) finden sich sehr genaue Schilderungen von Guérin und Desgaultières, wovon namentlich die letztere da-

durch bemerkenswerth ist, dass im Umfange des Abscesses mehrere „tuberkulöse Granulationen" lagen. Er beschreibt ausserdem (III. p. 1) eine eigene Beobachtung, wo gleichzeitig mit Caries der Schädelknochen Abscesse im Gehirn, den Lungen, der Leber und dem Augenlide bestanden, alle icterisch gefärbt. Buchanan (Transactions of the Pathol. Soc. of London. Vol. VIII. p. 8) sah einen Gehirnabscess nach syphilitischer Caries des Felsenbeins. Im Wesentlichen handelt es sich hier natürlich um nichts Specifisches, da jede Art der Caries ähnliche Prozesse erregen kann; indess ist es doch wichtig, diese Form zu erwähnen, da Lebert (Archiv X. S. 391) der Syphilis jeden Einfluss auf die Erzeugung der Hirnabscesse bestreitet.

Die bis jetzt am meisten schwierige, aber zugleich wichtigste Form der Gehirnveränderung ist aber wieder die Gummigeschwulst, deren Unterscheidung von dem eigentlichen Hirntuberkel nach Allem ausserordentlich schwer ist. Lallemand (l. c. p. 21, 38) stellt eine Reihe solcher Fälle von Ballonius, Prost, Bayle und Kergaradec, Ward und Tacheron zusammen, von denen die letzten beiden freilich sehr zweifelhaft sind, während die anderen, insbesondere der von Bayle und Kergaradec sehr wohl zulässig sind. In diesen letzteren fanden sich ausser den schon erwähnten Geschwülsten der Dura mater mehrere knorpelharte, zusammenhängende, auf dem Durchschnitte glatte, glänzende und scheinbar nicht faserige Knoten in der Hirnsubstanz. Cullerier und Ricord (Clin. iconogr. Explic. de la planche 30. p. 2) wollen Beispiele von Gummata des Gehirns gesehen und der Akademie vorgelegt haben. Gildemeester und Hoyack (a. a. O. Bl. 25) fanden im Vorderlappen einen tuberkelartigen Knoten, der aus amorphem, hyalinem, festem, zum Theil in Bindegewebe übergegangenem „Exsudat" bestand. N. Friedreich (Beiträge zur Lehre von den Geschwülsten in der Schädelhöhle. Würzburg 1853. S. 42) gibt die Beschreibung einer aus braunrothem, derbem und schwieligem Gewebe bestehenden Geschwulst des Mittellappens, welche auf einer Exostose des Keilbeinflügels aufsass; die Kranke war früher syphilitisch und amaurotisch gewesen, aber vorübergehend durch Quecksilber- und Jodpräparate geheilt. Gjör (a. a. O. S. 843) erwähnt einen Fall von

syphilitischer Geschwulst aus dem Gehirn nach Dansk Ugeskrift for Loeger, einen zweiten (von Nélaton?) nach der Gaz. des hôp. 1854. No. 148, und zwei andere nach Yvaren (Des metamorphoses de la syphilis. Paris 1854.), wo die Geschwülste mit Schädelcaries und innerer Exostose zusammen vorkamen. Bedel (l. c. p. 14) beschreibt einen Fall aus dem Service von Beau, wo bei einer 38jährigen Frau nach längerer Hemikranie plötzliche Amaurose eintrat. Leider fehlt aber hier jeder Beweis in der Anamnese und die einzige Unterstützung für die syphilitische Natur der Geschwulst beruht in der zeitweiligen Linderung nach Jodgebrauch. Wir können daher die Zweifel, welche sich über die Deutung dieses Falles in der Société anatomique erhoben, nur theilen. Nahezu so verhält es sich mit dem Falle, den Lebert (Traité d'anat. path. II. p. 127. Pl. CII. Fig. 12—18) aus dem Service von Laveran beschreibt und abbildet, und der offenbar derselbe ist, über welchen in der Société d'émulation erhebliche Bedenken laut wurden. Indess ist hier die Wahrscheinlichkeit doch grösser, da sich Narben von Bubonen und Geschwüren und eigenthümliche Pigmentflecke an Stirn und Händen fanden. Ob der ältere Fall von Himly (De exostosi cranii rariore. Gotting. 1832. bei Bruns a. a. O. S. 536) hierher gehört, ist nicht auszumachen: bei einem 24jährigen Schuster, der schon vor der Erkrankung an Syphilis das Gesicht und Gehör auf der linken Seite verloren hatte, fand sich ausser einer grossen Exostose am linken Scheitelbein an der Basis cranii eine hühnereigrosse Geschwulst. Ich habe in den letzten Jahren nur einmal Gelegenheit gehabt, einen Fall zu verfolgen, wo wenigstens mit nicht geringer Wahrscheinlichkeit die Geschwulst syphilitischen Ursprunges war; derselbe hat grosse Aehnlichkeit mit einem von Dittrich (Prager Vierteljahrsschr. 1845. IV. S. 97) aus der Klinik von Oppolzer berichteten.

Fall X. Secundäre Syphilis. 7 Jahre später nach rheumatoiden Schmerzen schnelle Erblindung. Heilung nach einer Quecksilberkur. Neue Erkrankung mit Blepharoptosis u. s. w. Tod. Geschwulst am Pons und den Oculomotorii, kleinere an anderen Theilen des Gehirns. Hydrops cysticus der Zirbel. Erweichung der Thalami. Einzelne Käseknoten in den Lungen. Alte Perimetritis.

Emilie Hildachs, 22 Jahre alt, Handarbeiterin, wurde am 3. October 1849 auf die Abtheilung für Syphilitische in der hiesigen Charité aufgenommen. Der

Bericht von damals ergibt, dass sie an Urethritis, Fluor vaginalis et uterinus gelatinosus, Portio erosa, einem papulös-tuberkulösen Exanthem und Condylomata lata der linken kleinen Schamlippe litt. Sie erhielt vom 4. October bis 29. November Bals. copaivae und wurde bis zum 23sten local mit Argent. nitric. behandelt; vom 29. November an bis zum 28. December erhielt sie Hydrarg. jod. flavum (Gr. 4 zu 40 Pillen, Morgens und Abends 2 Stück, steigend bis zu 10 Stück und wieder zurück) und äusserlich das Ricord'sche Mittel auf die Condylome, vom 28. December bis 20. Januar Hydr. jod. flav. (Dr. j zu 60 Pillen, Morgens und Abends 2 Stück) und Tinct. Jodi auf das Exanthem. Gleichzeitig liess man vom 29. November bis 21. Januar Dec. Sarsap. trinken und schwitzen und gab am 20. Januar noch Jodkalium innerlich. Indess würde sie schon am folgenden Tage als geheilt entlassen.

Am 17. October 1856, also 7 Jahre nach ihrem ersten Eintritte, kehrte sie in die Charité zurück und wurde auf die Abtheilung des Herrn Quinke aufgenommen. Ihrer Angabe nach war sie 3 Wochen zuvor unter heftigen reissenden Schmerzen in Stirn, Nase und Wangen, sowie stechenden Schmerzen im linken Augapfel erkrankt. Sie hatte das Gefühl, als wolle das Auge seine Höhle verlassen. Nach wenigen Tagen erwachte sie eines Morgens mit Erblindung des linken Auges. Die Schmerzen dauerten fort, concentrirten sich aber jetzt auf die rechte Augenbrauengegend. Zwei Tage später trat auch rechts Erblindung ein.

Bei der Aufnahme constatirte man links vollständige Blindheit, rechts schwache Lichtempfindung. Die Pupillen waren erweitert und reagirten nur ganz schwach, doch konnte sonst nichts Abnormes am Auge bemerkt werden. Subjective Lichterscheinungen. Harn normal. Menostasie. (Inf. Sennae comp. Einreibungen mit Ung. Hydr. praec. albi (Gr. V.) Dr. ij. c. Extr. Bellad. Gr. X. in die Stirn und Schläfe Morgens und Abends eine Bohne gross, am 18ten Calomel Gr. ij 2stündlich, 10 Blutegel, Ung. ciner. in die Ober-, am 19ten in die Unterschenkel eingerieben). In Folge der Behandlung stellt sich schnell Foetor ex ore und Salivation ein, es wurde daher am 20sten Kali chloricum, ein Abführmittel aus Natr. sulph. und Fussbäder aus Königswasser angeordnet. Am 26sten vorübergehender Nachlass der Schmerzen. Am 28sten nochmals Calomel Gr. j stündlich und Einreibungen mit Ung. cin. in die Oberschenkel.

Am 1. November übernahm ich die Abtheilung. In dem Sehvermögen war keine Aenderung eingetreten, dagegen waren die Schmerzen, welche sich in der letzten Zeit mehr auf die rechte Schläfengegend beschränkt hatten, ermässigt. Die ophthalmoskopische Untersuchung ergab nichts, Störungen der Motilität oder Sensibilität waren nirgends zu entdecken, Schlaf und psychische Thätigkeiten waren normal. Ueberdiess war damals von den syphilitischen Antecedentien nichts bekannt und nur die Menostasie schien einen Anhalt zu gewähren. Ich setzte daher jede Medication aus und liess nur zur Zeit, wo die Menstruation eintreten sollte, reizende Fussbäder und trockene Schröpfköpfe an die Oberschenkel anwenden. Diess hatte auch den erwünschten Erfolg; gleichzeitig begann das Sehvermögen sich zu bessern, die Kranke lernte bald Finger unterscheiden, Personen

erkennen, endlich grobe Schrift lesen und am 25. November konnte sie auf ihr dringendes Ansuchen als geheilt entlassen werden.

Am 22. April des nächsten Jahres kehrte sie in einem überaus traurigen Zustande zurück. Beinahe 5 Monate wollte sie sich bis auf einen schwachen Husten ziemlich wohl befunden haben, nur in sehr ärmlichen Verhältnissen. Seit Weihnachten wieder Menostasie. Allein am 18ten April war sie plötzlich von einem heftigen und beständigen Frösteln durch den ganzen Körper ergriffen worden, wobei nur der Kopf heiss war und grosser Durst bestand. Ohne dass irgend ein anderes auffälliges Symptom hinzutrat, dauerte dieser Zustand an, schlechter Schlaf, träger Stuhl, geringer Appetit, häufiges Aufstossen des Genossenen. Als sie zur Anstalt kam, war ihr Aussehen sehr verfallen; grosse Abmagerung, erdfahle Haut, beständiges Frieren, Kühle der ganzen Körperoberfläche, selbst des Kopfes. Dabei keine Spur eines Organleidens. Das Gesichtsvermögen hatte sich vollständig erhalten, der Puls machte 72 Schläge, die Zunge gut, der Leib weich und unschmerzhaft, die Untersuchung der Brust zeigt nur einzelne catarrhalische Stellen. (Sol. Natri bicarbon. (Dr. ij.) Unc. vj c. Aq. Amygd. amar. Dr. ij. Da Magenbeschwerden darnach auftraten, so wird am 23sten eine Saturation gereicht). Am 24sten bemerkte ich zuerst, dass die rechte Pupille etwas weiter war, als die linke, obwohl die Kranke auf beiden Augen gleich gut sah. Puls 64, Temperatur 30,°5 R., Fortdauer des Fröstelns. Ein warmes Bad bringt weder das Wärmegefühl zurück noch Schweiss. Anhaltende Appetitlosigkeit, schlechte Verdauung, sichtbarer Verfall der Kräfte, wechselnde Schmerzen in verschiedenen Körpertheilen. (Bessere Diät, Inf. Chinae c. Mixt. sulph. acid., am 26sten Ferr. carbon. c. Asa foetida). Vom 27sten an Kopfschmerzen, die bald heftig und andauernd werden; da kalte Umschläge nicht ertragen werden, so erhält sie Fomente mit Inf. Arnicae et Chamom. Darauf am 29sten geringer Nachlass der Schmerzen, aber Erbrechen und Ptosis des rechten Augenlides bei etwas vermindertem Sehvermögen auf dieser Seite. Die Anwendung von 4 Blutegeln hinter das rechte und von 2 hinter das linke Ohr bleibt ohne Erfolg, und wird daher am 30sten Sol. Kali hydrojod. (Dr. j) Unc. vj, 3stündlich 1 Esslöffel gegeben. Darnach sehr bald Nachlass des Frostes und Eintreten continuirlicher Hitze, Steigerung der Kopfschmerzen, derentwegen nochmals 2 Blutegel hinter jedes Ohr gesetzt werden. Nach kurzer Zeit bildet sich ein apathischer, fast comatöser Zustand aus, von dem sie jedoch durch Ansprechen leicht erweckt werden kann, um jedesmal zu versichern, es ginge ihr gut. Der Puls wird klein und langsam, die Zunge trocken und rissig, Neigung zur Diarrhoe stellt sich ein, die Haut wieder kühl (Inf. Arnicae c. Acid. mur.). Am 18. Mai sehr unruhige Nacht, die Kranke wirft das Bett ab und versucht aufzustehen; Secessus inscii. Bei Tage völlige Apathie, Ptosis beider Augenlider, Erweiterung der rechten Pupille, die Sensibilität nirgends erloschen, nur der Geruch verloren. Nahrung wird nur sehr wenig genommen, Arznei ganz verweigert, nur Rothwein gern getrunken. Gegen Ende des Monats wird sie etwas ruhiger, dagegen stellt sich sehr heftige Stuhlverstopfung ein, die nur durch reizende Klystiere zuweilen überwunden werden kann. Im Juni wird sie immer mehr soporös, ist nur auf Augenblicke zu erwecken; die Augen sind stets geschlossen, jedoch das Sehvermögen immer vor-

handen. Leichte Lähmungserscheinungen an der rechten Gesichtshälfte, keine an den Extremitäten. Schliesslich Decubitus und Tod am 20. Juni.

Autopsie: Aeusserste Abmagerung und Blässe, keine Todtenstarre, starke Brustdrüsen.

Sehr dünner, leichter, glatter und gut gestalteter Schädel. Im Sinus longit. etwas speckhäutiges Blut. Dura mater dünn, übrigens normal; Pia stark ödematös, mässige Füllung der Venen. Gyri der Oberfläche gross. An der Basis von der Gegend der Bulbi olfactorii an rückwärts feste, gefässreiche Adhärenzen der Vorderlappen an der Dura mater. Ventrikel mässig erweitert, enthalten klare Flüssigkeit, Ependym mässig fest. Corpora striata und Thalami normal. Graue Substanz ziemlich dick und blass, Markmasse gleichfalls etwas gequollen. Die Hauptverwachsung im Umfange des Chiasma optici. Hier findet sich, von den Seiten der Sattellehne ausgehend, eine derbe, hellgraue, gallertartig durchscheinende Masse, in welche die Oculomotorii eingehen, während die Trigemini, Abducentes etc. daran vorübergehen. An der Stelle des rechten Oculomotorius findet sich eine dicke, gallertige, etwas röthliche, schwielige Masse, während links der Nerv kurz vor seinem Eintritt in die Geschwulst aufgetrieben und von einem röthlich durchscheinenden Gewebe durchdrungen ist. Hypophysis ziemlich gross und an ihrer Oberfläche mit einzelnen grünlich gelben, leicht käsigen Einsprengungen in gelbgrauem Gewebe versehen. Eine Hauptgeschwulst liegt in der Gegend des rechten Sinus cavernosus, doch ist der Knochen unversehrt. Die Optici erscheinen etwas geschwollen, zeigen aber auf Durchschnitten ein normales Aussehen. Die Olfactorii sind ganz in die krankhafte Neubildung aufgegangen. Die linke Carotis mit verdickten Wandungen. Die stärkste Entwicklung findet sich zwischen beiden Oculomotorii und erstreckt sich von da aus auf die mittlere und vordere Partie des Pons, wo im Umfange der Art. basilaris sehr starke Neubildungen liegen. Der Pons selbst ist geschwollen, in allen seinen Durchmessern vergrössert, $1\frac{1}{8}$ Zoll dick, $1\frac{5}{8}$ breit; seine vorderste Partie ist in eine graugelbliche, gallertartige, durchscheinende Masse umgewandelt, in der man eine Reihe käsiger, heerdweise gelegener Einsprengungen auf dem Durchschnitt bemerkt. Das Kleinhirn fast normal, dagegen an der Austrittsstelle der Oculomotorii und den sonst normalen Hirnstielen eine sehr dichte und grosse Masse von Neubildung angehäuft. Zirbel stark vergrössert, in eine Blase von $\frac{1}{2}$ Zoll Durchmesser umgewandelt, die Oberfläche der Corp. quadrigemina mässig durch den Druck derselben abgeflacht. Commissura mollis fehlt; die Thalami von unten und den Seiten her, besonders rechts in grosser Ausdehnung erweicht, von blassem, anämischen Aussehen. Endlich findet sich in einer Windung am äusseren Umfange der rechten Hemisphäre ein Erbsengrosser, im Centrum käsiger Knoten; ein ähnlicher in der linken Hemisphäre an der grossen Längsspalte.

Im Herzbeutel wenig Flüssigkeit, das Herz klein, ziemlich dünnwandig, das Blut weich geronnen, mit gallertiger Speckhaut und viel Flüssigkeit. Linke Lunge total adhärent, wenig pigmentirt, die Spitze frei, am vorderen Umfange des Oberlappens ein kirschkerngrosser, central erweichter, käsiger Knoten. Auch die rechte Lunge sehr adhärent, das Gewebe blass und trocken, die Bronchien mit etwas

dickem, eitrigem Schleim erfüllt, in der Mitte des Oberlappens ein kleiner kirschengrosser, käsiger Knoten, weiter unten ein zweiter; etwas unter der Spitze hinten eine gallertartige Infiltration.

Leber ziemlich normal, mässig blutreich, die peripherischen Theile der Acini etwas blass, Gallenblase stark mit dicker, grünlichgelber Galle gefüllt. Milz mit dem Zwerchfell vollständig verwachsen, mässig gross, $4\frac{1}{2}$ Zoll lang, $2\frac{5}{8}$ breit, $1\frac{3}{8}$ dick, Pulpe sehr blutreich und weich, Follikel zahlreich, grau und klein; Nebenmilz. Nebennieren klein, aber gut. Nieren gleichfalls klein, dicht, ziemlich blutreich, stark katarrhalische Flüssigkeit in den Nierenbecken. In der Harnblase etwas stinkender, leicht blutig aussehender Harn; die Schleimhaut an den Falten mit ecchymotischer Röthung, übrigens verdickt und die Drüsen etwas vergrössert.

Im Magen und Duodenum gallige Flüssigkeit, normale Schleimhaut. Im Ileum eine starke Anschwellung der Solitärdrüsen und bedeutende Erhebung der Peyerschen; die einzelnen Solitärdrüsen bis stecknadelknopf- und kleinhanfsamengross. Im Coecum eine kleine, ecchymotische Stelle. Gekrösdrüsen theilweise geschwollen, in eine weissliche, etwas derbe, jedoch nicht käsige Masse umgewandelt.

Scheidenschleimhaut dick, Portio vaginalis hyperämisch. Uterus anteflectirt, Schleimhaut blass, aber normal. Beide Eierstöcke mit den Tuben und den Lig. lata verwachsen, mässig geschwollen, der rechte in eine über wallnussgrosse Cyste verwandelt.

Ich bekenne, dass ich den Fall, selbst noch nach der Autopsie, nicht für einen syphilitischen gehalten habe. Abgesehen davon, dass von der 7 Jahre vorher bestanden habenden und scheinbar ganz geheilten Syphilis nichts bekannt war, so bestand wenigstens kein Symptom, das darauf hinwies, und selbst der zuerst so günstige Verlauf der doppelseitigen Amaurose ergab keine nähere Beziehung. Denn es war durchaus zweifelhaft, ob die mercurielle Behandlung oder die Rückkehr der Menstruation das nächste günstige Moment darstellte; ja es konnte eher das Letztere wahrscheinlich sein, da die Besserung des Sehvermögens mit dem neuen Eintritte der Regeln zusammenfiel, die ersten günstigeren Zeichen erst eintraten, nachdem schon über eine Woche die mercurielle Behandlung ausgesetzt war und endlich kein Symptom die fortdauernde Anwesenheit einer Geschwulst im Schädel andeutete. Erst als nach der neuen Recrudescenz der Krankheit Cephalaea und Blepharoptosis eintrat, glaubte ich die Diagnose auf eine Hirngeschwulst stellen zu dürfen; da indess ausserdem nur Zeichen eines unregelmässig verbreiteten Lungencatarrhes und einer ungewöhnlichen Reizbarkeit des Digestionsapparates hervortraten, so hielt ich

die Geschwulst eher für eine tuberkulöse, und der geringe Erfolg der Jodkalium-Behandlung schien diess zu bestätigen. Selbst die Autopsie liess sich damit in Einklang bringen.

Etwas anders stellt sich das Resultat, wenn man den ganzen Verlauf der Krankheit, wie ich ihn später aus den Akten des Krankenhauses ergänzen konnte, überblickt. Die Kranke war secundärsyphilitisch gewesen und durch Mercur geheilt worden. Ohne bekannte Ursache entwickeln sich 7 Jahre später Erscheinungen, die nach dem Endergebnisse unzweifelhaft der Entwicklung der Geschwulst an der Hirnbasis zuzuschreiben sind. Diese Entwicklung wird von Neuem durch Mercur nicht bloss gehemmt, sondern zurückgebracht. Die Menostasie und die Rückkehr der Menses sind offenbar blosse Collateral-Ereignisse. Nach einer Pause von etwa 4 Monaten beginnt die Geschwulst von Neuem zu wachsen, neue Störungen im Gebiete der Hirnnerven treten auf, endlich erfolgt der Tod, und man findet ausser der basilaren Geschwulst noch zwei andere, der Hirnrinde angehörige Knoten. Fast alle diese Geschwülste liegen oberflächlich, zum Theil in der weichen Haut, zum Theil so, dass sie in die Hirnsubstanz mehr oder weniger tief eingreifen; sie sind von beträchtlicher Grösse, bestehen zum grossen Theile aus einer mehr gleichmässigen, nicht körnigen, gallertig durchscheinenden, hellgrauen, mässig gefässreichen Masse, in deren Inneren sich fettig-käsige Verdichtungen in relativ so geringer Menge finden, dass dadurch ein erheblicher Unterschied von den gewöhnlichen, fast bis an ihre äusserste Grenze harten und käsigen Solitär-Tuberkeln entsteht. Nirgends im Körper finden sich frische oder auch nur unzweifelhafte Tuberkel. In den Lungen sind ein Paar zerstreute, relativ grosse, käsige Knoten, die sowohl dem Sitze, als der Form nach von den gewöhnlichen Tuberkelformen abweichen. Die feinere Untersuchung ist leider nicht sorgfältig genug angestellt, da ich damals auf die Wichtigkeit des Falles noch nicht aufmerksam war. Aber gewiss wäre das eine sonderbare Tuberkulose, die sich nach einer eingreifenden Quecksilberbehandlung fast zum Verschwinden bringen lässt, und die, nachdem sie mindestens 8 Monate bestanden und eine stürmische Recrudescenz gemacht hat, doch in keinem anderen Organe weiter

zur Erscheinung kommt. Wenn der Fall trotzdem niehts entscheidet, so mag er doch dafür dienen, dass man bei ähnlichen Gelegenheiten etwas sorgfältigere Nachforschungen veranstalte.

Dasjenige innere Organ, welches in seiner frischen Erkrankung der unmittelbaren Beobachtung am meisten zugänglich ist, die Iris (und nach der Einführung der Ophthalmoskopie die Chorioides oculi), ist in Beziehung auf das anatomische Verhalten ihrer Produkte am wenigsten genau bekannt. Es erklärt sich diess hinreichend aus der Seltenheit, mit der bei Leichen frische syphilitische Iritis vorkommt, und aus der Schwierigkeit, welche gerade die Herausnahme des Auges an Leichen aus äusseren Rücksichten so häufig findet. Für unseren Zweck heben wir hier nur hervor, dass die neuere Ophthalmologie immer mehr davon zurückgekommen ist, eine besondere Form der Iritis als specifische Eigenthümlichkeit der Syphilis zuzulassen, indem vielmehr jede Form der Iritis im Gefolge der Syphilis auftreten könne. In der That gibt es, wie beim Hoden, oberflächliche und tiefe Formen der Erkrankung. Die ersteren (Periiritis, Iritis serosa) bedingen jene bekannten Synechien, Atresien und Auflagerungen, wie man sie als abgelaufene Zustände auch an Leichen oft genug constatirt. Bei den tiefen Formen (Iritis parenchymatosa) entstehen als Ausgänge Retractionen, Narben, Verdickungen und Verfärbungen, ganz analog jener einfachen Form der Induration, wie wir sie am Hoden und an der Leber kennen gelernt haben. Gibt es aber auch eine gummöse Iritis? Meines Wissens hat diess Niemand dargethan, und doch wüsste ich nicht, wie man jene zuweilen so acut sich entwickelnden, knotigen Auftreibungen, jene hie und da als Condylome oder als Exsudate der Iris bezeichneten Bildungen anders deuten könnte. Betrachtet man diese genauer, so sieht man schon am lebenden Auge sehr deutlich, dass die Masse aus dem Gewebe der Iris hervorquillt oder besser hervorwächst. Sie erscheint zuerst als blasse Anschwellung im Parenchym selbst; erst nach und nach wölbt sie sich daraus hervor, aber bedeckt oder durchsetzt von Gefässen des Gewebes. Ihr eigenthümlich markiges, weissliches,

leicht durchscheinendes Aussehen, dass sie ebenso sehr von dem bloss fibrinösen Exsudat, als von dem Abscess unterscheidet, spricht entschieden für ihre zellige Zusammensetzung, für ihre Deutung als Wucherungs- und nicht als Exsudationsprodukt. Sie entspricht, wie mir scheint, jenem frühen Stadium des Gummigewächses, wie ich dasselbe früher an der Dura mater und im Umfange der Käseknoten des Hodens beschrieben habe und wie es Lebert am Herzen sah. Bildet sie sich unter dem Einflusse einer eingreifenden Behandlung zurück, so schrumpft sie zusehends zusammen; wie sie aus dem Gewebe hervorgekommen, so zieht sie sich in dasselbe zurück, genau wie es ein „Gewächs", eine Warze, ein Condylom thut, aber nicht wie ein Exsudat. Aber es fragt sich, ob es auch hier vorkommt, dass die Masse, statt sich auf dem Wege langsamer Resolution zurückzuziehen, sich zu einem fettigkäsigen Knoten umbildet. Die Beschreibungen, welche Stellwag v. Carion (Ophthalmologie. Erlangen 1855. II. S. 293) von den Rückständen der „zellenbildenden" Iritis gibt, scheinen dafür zu sprechen, doch sind sie nicht genau genug, um ein bestimmtes Urtheil zuzulassen, da fettige Metamorphosen an sich häufig genug in der chronischen Iritis, auch ohne Syphilis, vorkommen. Indess darf man nicht übersehen, dass die Iris ein so zartes Organ ist, dass sie wenig geeignet erscheint, jene sklerosirenden, abkapselnden Schichten zu bilden, innerhalb deren sich die käsigen Massen abgeschlossen erhalten, sowie dass die Iritis fast immer früh und energisch behandelt wird. So dürften gerade jene Ausgänge an ihr am schwersten festzustellen sein, welche wir bei dem latenten Verlaufe in inneren Organen doch auch nur relativ selten sich entwickeln sehen.

Auch bei der Iritis ist die Frage oft ventilirt worden, ob sie nicht viel mehr eine mercurielle, als eine syphilitische sei (vgl. Stellwag S. 262, 478). Indess auch die Anhänger des Mercurs müssen gestehen, dass es nicht sowohl der Mercur, als die Verbindung desselben mit der Syphilis und wo möglich noch die Einwirkung rheumatischer Schädlichkeiten sei, welche die Iritis erzeuge, dass also der Mercur nur eine gewisse Prädisposition zur Erkrankung bedinge. Diess mag man immerhin zugestehen, aber

gerade bei der Iritis syphilitica ist ja die günstige Wirkung einer Mercurialbehandlung so auffällig, dass es in der That schwer sein dürfte, den Grund der Störung selbst in einer voraufgegangenen Hydrargyrose zu suchen. Selbst die Form mit markiger (gummöser?) Knotenbildung habe ich durch eine streng mercurielle Behandlung in 14 Tagen vollständig beseitigt.

Ist nun die Iritis secundär oder tertiär? Ich kann in Beziehung auf die Chronologie nur dem beistimmen, was fast alle anderen Beobachter angeben, dass nämlich der Prozess regelmässig neben secundären Symptomen (Condylomen und Syphiliden der äusseren Haut) vorkommt, und ich bemerke besonders, dass ich auch die markig-knotige Form unter denselben Verhältnissen sah. Gibt es keine Iritis der Tertiärperiode? entspricht die anatomische Form der secundären Iritis derjenigen der „tertiären" Ostitis, Orchitis, Myocarditis?

An den Luftwegen, wenn man von der Nase und dem Rachen absieht, ist bekanntlich der Larynx der häufigste Sitz der Syphilis und zugleich eine der wichtigsten Localitäten derselben. Ueber die Natur der frischen Veränderungen vermag ich nichts zu sagen, da ich, wenigstens meines Wissens, nie etwas Anderes, als alte Geschwüre oder vollständige Narben hier gesehen habe. Einen Fall von theilweiser Zerstörung der Epiglottis bei Pharynx-Syphilis habe ich oben (S. 53) beschrieben. Doch ist diess eigentlich nicht das Gewöhnliche. Ueberschreitet das Uebel den Larynx, so ist viel häufiger die Zungenwurzel, als der eigentliche Pharynx mitbetheiligt. In der Mehrzahl der Fälle aber dürfte der Larynx unabhängig der Sitz der Affection sein. Nur muss man die Raucedo syphilitica, die Folge des einfachen chronischen Laryngeal-Katarrhes, welcher so oft die Angina syphilitica begleitet, von der wirklich ulcerativen Laryngitis trennen. Meine Erfahrungen am Krankenbett stimmen hier ganz mit den anatomischen überein. In weit vorgeschrittenen Fällen nimmt die Syphilis die ganze innere Fläche der Epiglottis, der Ligamenta aryepiglottica, die Stimmbänder und den unteren Kehlkopfraum ein; sehr gewöhnlich gesellt sich dann eine Peri-

chondritis laryngea hinzu und man bekommt jene Nekrosen der Knorpel, wovon Ricord (Clin. iconogr. Pl. 30. Fig. 1) ein, für die Larynx-Syphilis im Allgemeinen nicht sehr instructives Beispiel abbildet. Eine recht gute Beschreibung eines mehr abgelaufenen Falles hat Rheiner (dieses Archiv V. S. 577) geliefert. Als das besonders Charakteristische erscheint mir auch hier wieder, was ich schon bei den Knochennarben hervorhob, dass die Unproductivität des eigentlichen Cicatrisationsprozesses in einem gewissen Contraste steht mit einer excedirenden Wucherung im Umfange. Die Narbenmasse selbst ist ausserordentlich dicht, hart und schwielig; sie schrumpft auf das Aeusserste und macht gerade desshalb so oft Laryngostenose. Dafür erheben sich aber an ihren Rändern papilläre Wucherungen, zum Theil durch Narbenmasse abgeschnürt und emporgehoben, nicht selten als dicke, weisse, glatte Kolben und Zapfen, aus ganz dichtem, sklerotischem Bindegewebe von oft knorpelartigem Aussehen bestehend. Ist die Zungenwurzel mit betheiligt, so bilden sich hier ebenso tiefe, strahlige Einschnitte der Oberfläche, wie bei der interstitiellen Hepatitis oder Orchitis.

Weiter nach abwärts ist das Gebiet der Syphilis sehr unsicher. Indess glaube ich doch denselben Prozess auch noch in den Bronchien gesehen zu haben; ich will den Sectionsbefund in extenso zufügen, da es mir wichtig zu sein scheint, die Aufmerksamkeit auf solche Zustände zu lenken. Vorher mache ich nur darauf aufmerksam, dass sich in der Zusammenstellung der Prager Fälle von Dittrich (Prager Viertelj. 1849. I. S. 26) ein ähnlicher findet: „Lungenblennorrhoe mit stellenweiser Erweiterung der Bronchien. Eigenthümliche Geschwürsbildung in der Luftröhre. Oberhalb der Theilungsstelle derselben und an dieser selbst waren mehrere tiefdringende, mit eiterigem Exsudat belegte Geschwüre von 1 Zoll Durchmesser, das submucöse Gewebe der Umgebung, sowie die Wände des rechten Bronchus sehr verdickt und speckig infiltrirt."

Fall XI. Syphilitische Stenose des Larynx mit theilweiser Zerstörung des Ringknorpels und fungöser Granulation im Grunde. Narben der Trachea und der Bronchen mit Stenose. Bronchiektasie mit Verdichtung der Lunge. Markige Schwellung der Jugular- und Bronchialdrüsen. Narbe der Vagina und Excoriation des Collum uteri.

Margarethe Rudloff, aus Pottenstein, 42 Jahre alt, kam wegen syphilitischer

Laryngostenose in das Juliusspital zu Würzburg und starb daselbst ziemlich rasch unter den Erscheinungen des Laryngospasmus am 20. Januar 1854.

Autopsie: Kräftiger Körper, gut gefärbte Muskulatur mit sehr trockenem und zähem Zwischengewebe. Die Jugulardrüsen der linken Seite geschwollen, blass, hellgrau, die tieferen von mehr durchscheinendem Aussehen, die Lymphgefässe erweitert. Die Carotis mit ihren Aesten erweitert, ihre innere Haut verdickt und stellenweise fettig entartet. Der Vagus blass. Zunge kurz und dick, sehr grosse Follikel. Epiglottis und Ligamente, sowie Pharynx frei. Von den Cartilag. arytaenoides an ödematöse Schwellung. Schleimhaut der Trachea verdickt, gewulstet und geröthet. Gegen den Ringknorpel hin so grosse Enge, dass kaum die Spitze des kleinen Fingers eingebracht werden kann. An der linken Seite im Kehlkopfe eine tiefe Ulceration, die sich vom hinteren Ansatze des Stimmbandes an $1\frac{1}{2}$ Zoll weit nach unten erstreckt und in der Gegend des Ringknorpels $\frac{1}{2}$ Zoll im Querumfange misst. Sie hat ziemlich scharfe, wie ausgeschnittene Ränder, die nach oben und unten in eine feine Spitze auslaufen, oben und hinten callös, unten stärker geschwollen sind. Im Grunde des Geschwürs, in der Gegend des Ringknorpels eine weiche, an der Oberfläche mässig gefässreiche, lappige Granulation von rundlicher Form und etwa $\frac{3}{8}$ Zoll im Durchmesser. An ihrer Oberfläche ist sie von einer eiterigen Masse bedeckt, die sich hie und da aus ihrem Inneren hervordrücken lässt. Unter der Granulation erscheint auf einem Durchschnitte eine ziemlich grosse Höhle mit Trümmern des Ringknorpels, die ein gelbliches, stellenweise erweichtes Aussehen haben; gegen den Rand hin hat der durchbrochene Knorpel ein geschichtetes Aussehen und einige verkalkte Partien. Weiter nach aussen umfangreiche Ossificationen des Ring- und Schildknorpels. Die Wandungen der Höhle sind glatt, derb und weisslich, und nach aussen setzt sich von da ein dichtes, sehniges, narbiges Bindegewebe bis zur Schilddrüse fort. Gerade hier liegt die enge Stelle des Kehlkopfes.

Die Lungen aufgebläht, links etwas unelastisch. Die Bronchialdrüsen rechts vergrössert und verwachsen, auf Durchschnitten frisch geröthet, weich und weissröthlich. Der rechte Bronchus an und über seinem Abgange bedeutend stenotisch und auf dem Querschnitte von mehr dreieckiger Form; sein Durchmesser $\frac{1}{4}$ Zoll, während der linke $\frac{1}{2}$ Zoll beträgt. Dieser linke Bronchus zeigt eine ähnliche, noch stärkere, nur $\frac{1}{8}$ Zoll messende Stenose dicht hinter seinem Abgange und ist hier mit dem übrigens normalen Oesophagus durch dichtes, sehniges Gewebe verbunden. Nachdem die Theile im Zusammenhange aufgeschnitten sind, zeigt sich die Schleimhaut der Trachea geröthet und stark gewulstet, an einem der unteren Trachealringe eine starke, weisse, strahlige Narbe mit Verengerung des Kanals, unmittelbar darüber eine Ausweitung desselben. Ausserdem an der hinteren Wand eine flache, etwa linsengrosse Excrescenz der Schleimhaut. Rechts setzt sich die Verdickung und Verengerung des Bronchus noch eine Strecke weit in die nächstabgehenden Aeste fort; später ist die Schleimhaut geröthet und die Bronchien erweitert. Im unteren Lappen der sonst intacten Lunge einige grössere Bronchiektasien mit stark schleimigem Inhalt und einer bis zur Pleura reichenden Verdichtung des umliegenden Gewebes.

Leber am rechten Lappen vergrössert, die Capsel dick, das Gewebe hyperämisch, im Umfange der Gallenblase atrophirt, die Gallengänge stark gefüllt. Milz vergrössert, schlaff, blutleer, Capsel dick, Follikel wenig zahlreich. Nieren ziemlich normal, nur einige Cysten und Infiltration der Papillen. Magen- und Darmkatarrh.

Ovarien sehr gross, Plexus pampiniformis sehr blutreich, einige kleine Cysten am breiten Bande. Uterus rectinirt, sonst normal. Am Collum und dem sehr weiten Orif. extern. eine breite, excoriirte Stelle mit erweiterten Gefässen. Scheide, besonders nach oben hin, mit kleinen, röthlichen, sehr gefässreichen Flecken, am Eingange rechts eine längliche, schwielige Narbe.

Eine ganz ähnliche, nur weniger auffällige Beobachtung habe ich kürzlich bei einem Manne gemacht, der an ausgedehnter amyloider Degeneration und Hydrops nach constitutioneller Syphilis zu Grunde ging. Hier fanden sich ohne Affection des Larynx und der Trachea mehrere strahlige, harte Narben in tiefen Bronchien mit starker, schieferiger, meist centraler Induration des Lungengewebes; gleichzeitig bestanden zahlreiche Narben an den Tonsillen, dem Velum palatinum und dem Pharynx mit Stenose der Choanen, sowie eine Lebernarbe. Ich glaube daher, dass man genöthigt ist, ähnliche syphilitische Verschwärungen und narbige Stenose auch in den Bronchien zuzulassen, wie die bekannte Affection des Larynx sie darbietet, und dass ebenso, wie diese sich in ausgedehnte schwielige Verdichtungen des Halszellgewebes fortsetzt, auch die syphilitische Bronchitis in chronische Pneumonie übergehen kann. In diesem Sinne scheint mir eine syphilitische Pneumonie kaum zweifelhaft zu sein Auch sah ich wiederholt bei constitutioneller Syphilis beschränkte, sternförmige Narben der Pleura und deformirende Pleuritis, eine Form, entsprechend der Periorchitis u. s. w.

Gibt es aber auch ein idiopathisches Lungenleiden in der constitutionellen Syphilis? Bekanntlich schilderte noch Portal (Beobachtungen über die Natur und Behandlung der Lungenschwindsucht. Aus dem Französ. von Mühry. Hannover 1799. I. S. 262) eine venerische Lungensucht, und Morgagni (De sedibus Epist. XXII. Art. 11.) nahm wenigstens an, dass die Lues venerea die Lunge zur phthisischen Corruption geneigter mache. Aber die Thatsachen für eine nähere Beziehung waren doch so unsicher, dass schon

Bayle (Recherches sur la phthisie pulmonaire. Paris 1810. p. 80) ihre Beweiskraft in Frage zog und dass sowohl Laennec, als sein Interpretator Andral, sie ganz zurückwiesen. Erst in der neuesten Zeit ist man wieder darauf zurückgekommen, namentlich seitdem Depaul 1837 die zerstreuten, pneumonischen Heerde der congenitalen Syphilis beschrieb. Indess war diess einerseits keine Tuberkulose, andererseits kein specifisches Produkt, denn ausdrücklich erwähnt Depaul (Gaz. des hôp. 1851. Mai. No. 50—51), dass es hauptsächlich eine Bronchitis sei, dass das Mikroskop in den Heerden Eiter nachweise und dass man unter den Pleura-Adhäsionen entweder wirkliche Bronchiektasien, oder pneumonische Infiltrationen finde. Aehnliches fand C. Hecker (Verh. der Berliner Ges. f. Geburtsh. Bd. VIII. S. 126), der ausserdem noch eine besondere Art von chronischer Verdichtung schildert. Bei Erwachsenen beschrieb Führer (Deutsche Klinik 1854. S. 272) neben allerlei anderen Veränderungen, namentlich Rachengeschwüren, eine eigenthümliche Pneumonie, die sich durch „das gleichzeitige, unterscheidbare Auftreten eines diffusen Infiltrates der Lungen und eines insulär bronchitischen Exsudates" auszeichnen soll. Erst Ricord sprach wieder von dem eigentlichen syphilitischen „Tuberkel" d. h. der Gummigeschwulst und Lebert (Traité d'anat. path. I. Pl. XCII. Fig. 3—4) hat uns eine Abbildung von einer solchen aus der Lunge eines Kindes mit congenitaler Syphilis gegeben. Indess stimmen diese Schilderungen nicht ganz überein, da Ricord gelbe käsige Knoten meint und Lebert mehr ein gewissen Zuständen der Bronchopneumonie vergleichbares Gebilde sah, von dem es erst darzuthun wäre, dass es gelb und käsig werden kann. Mit dem, was ich oben mitgetheilt habe, kommt am meisten ein von Vidal (vgl. Canstatt's Jahresber. f. 1855. IV. S. 313) beobachteter Fall überein, wo bei einer 45jährigen syphilitischen Person, die unter der heftigsten Dyspnoe zu Grunde ging, nichts gefunden wurde, als eine bläulichgraue Induration um die Bronchialäste der Unterlappen, jedoch ohne Ulcerationsspuren. Auch Dittrich (Prager Viertelj. 1850. II. S. 42) beschreibt tiefgreifende, ästige, schiefergraue Narben mit massenhaftem Callusgewebe aus den Unterlappen der Lungen einer 27jährigen Syphilitischen. Lagneau hat

dann bekanntlich eine ganze Gruppe syphilitischer Lungenleiden aufgestellt.

Man muss hier erwägen, dass die Lunge für die Erkenntniss des feineren Herganges der meisten pathologischen Prozesse fast das schwierigste Organ ist, und dass bei einem Prozesse, der an sich so streitig ist, wie die constitutionelle Syphilis, diese Schwierigkeit noch bedeutend gesteigert wird. Es mag diess zugleich eine Entschuldigung für mich sein, wenn ich mich hier möglichst zurückhaltend ausspreche. Bei hereditärer Syphilis habe ich in Würzburg, wo diese Krankheit überaus häufig ist, die Mehrzahl der Kinder, abgesehen von Atrophie (Marasmus) und Darmcatarrh, an eigenthümlich trockenen, häufig fast käsigen (tuberkelartigen) Bronchopneumonien sterben sehen und die feinere Untersuchung lehrte, dass die ganz trockene und feste, der tuberkulösen Infiltration sehr ähnliche Masse, welche in den Alveolen der Lunge enthalten war, ganz aus dicht gedrängten, zum grossen Theil puriformen Zellen bestand, von denen ein grosser Theil schnell unter unvollständiger Fettmetamorphose zu Grunde ging und als körniger Detritus in den Lungenbläschen liegen blieb. Aber dieselbe Form von trockener Bronchopneumonie fand sich auch ohne nachweisbare Beziehung zur Syphilis; selbst solche Fälle, wo die zunächst um die eintretenden Bronchien liegenden Theile der Lungenläppchen am stärksten infiltrirt waren und sich in Gestalt abgegrenzter, zerstreuter Körner oder Heerde, ganz den sogenannten Tuberkeln ähnlich, durch die Lunge ausgesäet fanden, waren bei einfach atrophischen Kindern nicht ungewöhnlich. Denn nach einem 4jährigen Durchschnitt starben in Würzburg jährlich 48 Kinder in den ersten Lebensjahren an Bronchitis und Bronchopneumonie.

So wenig ich daher vor der Hand ein bestimmtes Kriterium weiss, woran der syphilitische Charakter einer solchen Pneumonie zu erkennen sein könnte, so unsicher bin ich in Beziehung auf die käsigen und narbigen Zustände, von denen ich es für sehr möglich halte, dass ein gewisser Theil wirklich der Syphilis zugehört. Seitdem ich mich überzeugt habe, dass das Gebiet der eigentlichen Tuberkulose in der Lunge sehr zu beschränken ist, und dass nicht alle schieferigen oder schwieligen Narben, nicht

alle käsigen Knoten aus geheilten Tuberkeln hervorgehen, finde ich die Möglichkeit einer Lungen-Syphilis sehr viel näher gerückt. Wenn man z. B. die in dieser Arbeit mitgetheilten Krankengeschichten durchgeht, so finden sich mehrfach (Fall II, IV, V, VII, X) zerstreute und vereinzelte Narben, alte käsige Knoten, Carnification, und nur einmal (Fall V) daneben evidente Tuberkelbildung. Aber bevor man nicht mehr von der Geschichte und Entwicklung dieser Zustände weiss, wird es gerathen sein, die Möglichkeit festzuhalten, dass auch ganz einfache chronisch-katarrhalische oder skrophulöse Prozesse Aehnliches hervorbringen können.

Auch in Beziehung auf die Thymusdrüse, auf deren eiterige Infiltration bei hereditärer Syphilis Dubois 1850 die Aufmerksamkeit gelenkt hat, weiss ich nichts Genaues. Schon Lieutaud (Hist. anat. medica. Ed. Schlegel. Gothae et Amstelod. 1796. Vol. II. p. 241) will bei einem 18jährigen Jünglinge, der wegen Lues eine mercurielle Behandlung erfahren hatte, die Thymus faulig zerstört gefunden haben. Indess ist diese Beobachtung ebenso unsicher, wie die von Dubois selbst, wo fast immer davon die Rede ist, dass man beim Druck eine eiterige Flüssigkeit habe entleeren können. Diese Flüssigkeit ist gewöhnlich der einfache Saft der Drüse. Dagegen beschreibt einen Fall von Abscessbildung beim Neugebornen F. Weber (Beiträge zur path. Anat. der Neugebornen. Kiel 1852. II. S. 75), dessen Gültigkeit Friedleben (Die Physiologie der Thymusdrüse. Frankf. 1858. S. 170), wie mir scheint, mit Unrecht bezweifelt. Ganz zuverlässig sind die drei von C. Hecker (Verh. der Berliner Ges. f. Geburtsh. Bd. VIII. S. 117, 122) mitgetheilten Beobachtungen von Abscessbildung in der Thymusdrüse. Am merkwürdigsten würde aber der von Lehmann (Ebendaselbst Bd. X. S. 39) mitgetheilte Fall von fettig entarteten Bindegewebsknoten der Thymusdrüse, der Dura mater und der Leber sein, wenn die Anamnese ganz sicher gestellt wäre.

Endlich finden sich Fortsetzungen des Prozesses von den Luftwegen auf das Gehörorgan. Einen Fall von Eiterung der Paukenhöhlen habe ich früher erwähnt (Würzb. Verh. III. S. 369). In einem anderen, oben schon berührten Falle (S. 43) fanden sich so grosse Narben auf der Schleimhaut der Rachen- und Nasen-

höhle, dass dadurch die Mündung der Tuba Eustachii fast ganz verschlossen war. Hier gibt es also verschiedene Wege des Taubwerdens, auch wenn man ganz von den Nerven absieht.

Aehnlich, wie mit dem Respirationsapparat, verhält es sich auch mit dem Harnapparat. Die ulcerösen und narbigen Prozesse sind sehr gut gekannt in der Urethra und sie haben hier genau denselben Charakter, wie im Larynx. Einigemal habe ich auch in der weiblichen Urethra dieselben Veränderungen beobachtet; einen solchen Fall, wo die Ulceration bis in die Harnblase gereicht hatte und vernarbt war, habe ich früher im Detail beschrieben (Würzb. Verhandl. III. S. 366). Ich will diessmal nicht weiter auf diesen Punkt eingehen.

Die Unsicherheit beginnt, sobald es sich um die höheren Abschnitte des Harnapparates handelt. Schon von den Ureteren und den Nierenbecken ist nichts Sicheres bekannt, obwohl manche Hydronephrose einen ähnlichen Ursprung haben mag. Auch bei den Nieren ist es sehr schwer, etwas Bestimmtes zu sagen, wie schon Rayer bemerkt hat. Das, was er über Veränderungen der Nieren im Laufe der Lues venerea beibringt, bezieht sich, wie ich schon hervorhob (S. 16), auf die amyloide Degeneration, die uns hier nicht berührt. Denn wenn wir eine den bisher betrachteten Localerkrankungen analoge Form an den Nieren aufstellen sollten, so müsste es eine partielle interstitielle einfache oder gummöse Nephritis sein. Für die einfache Nephritis könnte ich manche Beispiele beibringen, ja schon die von mir publicirten Fälle z. B. Fall II enthalten sie, aber bekanntlich ist diese Krankheit so häufig, dass es schwer ist, ihre specifische Entstehung zuzulassen, wenn nicht besondere Charaktere da sind. Als solche betrachte ich nur den ausgesprochen schwieligen (callösen) oder gummösen Habitus, und hier muss ich allerdings zugestehen, dass manche Narbe, die wir bisher den hämorrhagischen Infarkten zuzurechnen pflegten, der Syphilis beigelegt werden könnte. Ich habe solche Fälle neben der narbigen und gummösen Hepatitis gesehen, aber freilich stets in so alten Stadien, dass ich die besonders wesentliche Entscheidung aus der Entwicklungsgeschichte nicht beizubringen vermag.

Ich bemerke hier, dass in dem vorher erwähnten Falle (Würzb. Verh. III. S. 368) sich zugleich eine Vergrösserung und totale Fettdegeneration der Nebennieren fand, ein Zustand, der mir später bei congenitaler Syphilis Neugeborner einigemal aufgestossen ist, sowie eine fettige Degeneration des Pancreas bei gleichzeitiger Ektasie und Gallertanhäufung im Ductus Wirsungianus.

Unter den syphilitischen Affectionen des Digestionskanals sind die Gummiknoten der Zunge und die zur Stenose und Atresie führenden Ulcerationen des Gaumens und Rachens schon mehrfach erwähnt. Der Oesophagus scheint meist frei zu bleiben, obwohl Follin (Des rétrécissements de l'oesophage. Paris 1853. p. 30) es wahrscheinlich macht, dass einige in der Literatur vorhandene Fälle von Striktur hierhergehören (vgl. Fall IV). Die sogenannten syphilitischen Magengeschwüre von Cruveilhier (Révue méd. 1838.) scheinen ziemlich allgemein aufgegeben zu sein. Von einer tertiären Enteritis syphilitica hat Cullerier (Union méd. 1854. No. 137) ein Beispiel beigebracht, doch sprechen seine Beschreibungen mehr für Folliculargeschwüre gewöhnlicher Art, und auch die klinischen Beobchtungen von Pillon (Gaz. des hôp. 1857. No. 66) haben die Sache nicht gefördert. Die Ulcerationen des Mastdarms, welche in Berlin relativ häufig und in oft erstaunlicher Grösse vorkommen, hat erst neulich v. Bärensprung (Charité-Annalen VI. S. 56) genauer beschrieben. Gosselin (Arch. génér. 1854. Sér. V. T. IV. p. 666) hat über die daraus hervorgehenden Strikturen gehandelt. Auch hier habe ich frühe Stadien nicht erkannt, und will ich den Leser daher nicht weiter dabei aufhalten.

Es bleibt nun noch ein sehr wichtiges, vielleicht das wichtigste Gebiet der constitutionellen Syphilis übrig, ich meine die Lymphdrüsen. Von der amyloiden Veränderung derselben habe ich früher einmal weitläuftiger gehandelt (Würzb. Verh. VII. S. 222), und ich kann hier um so eher davon absehen, als sie meiner Ansicht nach nicht der engeren Geschichte der Syphilis angehört.

Sonderbarerweise ist aber die anatomische Geschichte der Bubonen, so viel man darüber auch klinisch diskutirt hat, fast gar nicht beachtet, und man sucht vergebens nach Angaben über den Bau jener Bubonen, welche nicht vereitert sind. Die einzige Notiz, die ich darüber finde, ist bei Michaëlis (Zeitschr. der Ges. der Aerzte zu Wien. 1856. S. 418), der die Drüsen „tuberkulisiren" sah und keinen Unterschied derselben von sogenannten scrophulösen fand. Die Tuberkulisation aber besteht nach ihm in der Fettdegeneration abgelagerter, fibrinöser Exsudate.

In den von mir mitgetheilten Kranken- und Sectionsgeschichten, am besten in dem Fall 56 meiner Gesammelten Abhandlungen S. 634 finden sich vielfache Angaben über den anatomischen Befund solcher Drüsen. Am besten sah ich immer die Veränderungen an den Inguinal- und Lumbar-, sowie an den Cervical- und Jugulardrüsen, zuweilen auch an den bronchialen und mediastinalen, manchmal an den meisten Lymphdrüsen des Körpers. In der Periode der secundären und tertiären Erkrankungen, zumal bei den indolenten Drüsenanschwellungen (Ricord) konnte ich gewöhnlich zwei Zustände oder Stadien unterscheiden: ein markiges und ein käsiges. Nahm ich frischere Fälle hinzu, oder zog ich die weniger stark veränderten, in der Richtung des Lymphstromes mehr entfernten Drüsen in die Betrachtung, so liess sich noch ein früheres Stadium erkennen, das ich als das einfach irritative (fluxionäre, congestive, hyperämische) bezeichnen will.

Allerdings gleicht dieser Gang dem der Drüsenerkrankung in der Skrophulose und Tuberkulose, aber nicht minder auch dem in dem Typhus (Typhoidfieber) und in der Leukämie, und zwar so, dass in gewissen Fällen und Stadien die eine, in anderen die andere Vergleichung mehr zutrifft. Ob eine besondere Constitution hier von Einfluss ist, kann ich nicht sagen, denn ich fand käsige, tuberkelartige Zustände auch bei solchen Individuen, die nicht die mindesten Zeichen der Skrophulose oder Tuberkulose darboten, und wieder markige bei solchen, die entschiedene Tuberkulose einzelner Organe zeigten. Es erklärt sich diess sehr einfach daraus, dass der Gang der irritativen Erkrankungen an den Lymphdrüsen im Grossen ein ganz gleichartiger bei den mannigfaltigsten Pro-

zessen ist. Die Aehnlichkeit zwischen der typhösen, skrophulösen und tuberkulösen Erkrankung habe ich vor Jahren gezeigt (Würzb. Verhandl. 1850. I. S. 84); die leukämische Veränderung der Lymphdrüsen habe ich mit der Skrophulose und Tuberkulose (Archiv V. S. 126) und mit dem Typhus (Ges. Abhandl. S. 204) in Vergleichung gebracht. Die speciellen Arbeiten von Loeper (Beiträge zur pathol. Anatomie der Lymphdrüsen. Inaug.-Diss. Würzb. 1856. S. 15) und von G. Eckard (De glandularum lymphaticarum structura. Diss. inaug. Berol. 1858. p. 24) haben diese Auffassung bestätigt.

In jedem Falle beginnt die irritative Schwellung mit Hyperämie, stärkerer seröser Durchfeuchtung und Vergrösserung der Lymphzellen. Sehr bald treten Vermehrungen der Zellen, in der Regel durch Theilung ein (Cellularpathologie S. 158. Fig. 62 B.); die Follikel der Drüsen vergrössern sich und treten als graue oder weissliche Punkte deutlicher hervor; die Hyperämie der inneren Theile lässt nach und man erkennt mehr grössere rothe Netze und Striche, hauptsächlich den Venen entsprechend. Die ganze Drüse hat dann gewöhnlich eine schlaffere, mehr bewegliche Beschaffenheit, ein etwas schlüpfriges Gefühl. Je grösser die Follikel durch die Vermehrung ihres zelligen Inhaltes werden, um so mehr verwischen sich die Zwischenräume zwischen ihnen, in manchen Fällen noch besonders, weil auch in dem Stroma eine Wucherung der Bindegewebselemente stattfindet; die ganze Drüse bekommt dann ein mehr gleichmässiges, weissliches, weissgraues, röthlichweisses oder graues Aussehen. Typhus und Leukämie bringen gewöhnlich ein mehr weissliches, im engeren Sinne markiges, feuchtes Drüsenparenchym; Skrophulose und Tuberkulose ein mehr hellgraues, weniger feuchtes Gewebe; einfache, entzündliche, erysipelatöse, exanthemathische Schwellungen lassen meist die einzelnen Follikel noch deutlicher erkennen; die Syphilis endlich hat in der Regel eine weissliche, etwas trockenere Vergrösserung im Gefolge. Indess verwischen sich die Unterschiede bis zum Unkenntlichwerden und es kommt nur darauf an, dass der Prozess eine grössere oder geringere Intensität erlangt, um auch der Art der Drüsenveränderung einen anderen Charakter zu geben. Thatsache aber ist, dass in diesem zweiten, bald mehr, bald weniger

markigen Stadium die wesentliche Veränderung der Drüse eine zellige Hyperplasie ist.

Diese kann bei allen genannten Prozessen zur acuten Erweichung oder zur Eiterung führen; ist der Verlauf aber ein etwas langsamerer, so ist in der Regel die nächst eintretende Veränderung eine unvollständige fettige Metamorphose mit Eindickung (Eintrocknung, Inspissation), jener Vorgang, den ich zuerst als tuberkelartige Metamorphose (Archiv I. S. 172. Würzb. Verh. I. S. 85. II. 72) und später, um den immer wieder vorkommenden Verwechselungen ein Ende zu machen, käsige Metamorphose genannt habe (Würzb. Verh. III. S. 99). Dieser Vorgang geschieht aber nicht, wenigstens an diesem Orte nicht an Exsudat oder Fibrin, sondern an den zelligen, der Drüse angehörigen oder aus ihrem Gewebe neu hervorgewucherten Elementen. Diese zerfallen, sterben ab, ihre Trümmer und Reste bleiben als Detritus liegen, soweit sie nicht zur Resorption gelangen, und wir bekommen eine eigenthümliche Form der anämischen Nekrose (Handb. der Spec. Path. u. Ther. I. S. 282). So entsteht, gewöhnlich durch ein heerdweises Absterben der Elemente, jene Form der indolenten Bubonen, wie ich sie z. B. in meinen Ges. Abh. S. 634 beschrieben habe: „die Inguinaldrüsen theilweise pflaumengross, äusserlich weisslich, fast markig, stellenweise hellröthlich, auf dem Durchschnitte mit zahlreichen, zum Theil kleineren, zum Theil kirschkerngrossen, käsigen Einsprengungen, von denen einzelne weiss und trocken, andere in breiiger Erweichung begriffen sind." In der Mehrzahl der Fälle aber fand ich die Drüsen weniger gross, mehr derb und resistent, und entweder noch in der einfach irritativen Schwellung, oder mehr weisslich und etwas trocken (Hyperplasie mit beginnender Fettmetamorphose). Auch hier beschränkt sich späterhin die fettige Veränderung nicht bloss auf die Lymphkörperchen, sondern sie geht auch auf das Stroma der Drüse über, und so eigenthümlich sich daher auch der Prozess, der Eigenthümlichkeit des ergriffenen Organes gemäss, entwickelt, so sehr gleicht er doch demjenigen, welchen wir an den Gummigeschwülsten anderer Organe kennen gelernt haben.

Sind die Drüsengeschwülste zahlreich und gross, so können

sie, wie die leukämischen, von einer sehr auffälligen Vermehrung der farblosen Blutkörperchen (Leukocytose) begleitet sein. Unser Fall VI bietet ein schönes Beispiel dafür. Allein in der Regel ist das hyperplastische Gewebe dicht, die Zellenmasse so gedrängt, dass sie frühzeitig dem Lymphstrome Hindernisse setzen muss, und der Uebergang zur Nekrose oder besser zur Nekrobiose ist so frühzeitig, dass die activen, productiven Vorgänge in der Drüse bald unterbrochen werden müssen (Cellularpathologie S. 168, 172). Dann wird die Folge davon eine verlangsamte Bildung von Lymphkörperchen, eine Verarmung des Blutes an zelligen Bestandtheilen sein und es begreift sich, dass nur selten eine ausgesprochene Leukocytose, meist Oligämie (Chloro-Anämie, Kachexie, Marasmus) die Folge ist (S. 16).

Was an den eigentlichen Lymphdrüsen geschieht, das findet sich auch an den ihnen verwandten Theilen, insbesondere an den Follikeln der Zungenwurzel, des Pharynx und der Tonsillen. Eigenthümlich dagegen gestaltet sich der Prozess an den grösseren lymphatischen Organen, von denen ich die Thymusdrüse schon erwähnt habe und hier nur noch die Milz besonders berühren will.

Seit längerer Zeit hat man syphilitische Milztumoren erwähnt und als besonders charakteristisch die Speckmilz betrachten gelernt. Ja hier und da hat man sogar jeden Tumor der Milz, den man während der Zeit der constitutionell-syphilitischen Erkrankung entdeckte, als einen speckigen oder wächsernen diagnosticirt. Diess ist entschieden unrichtig. Allerdings ist die amyloide Veränderung in der Milz ein sehr häufiger Befund bei der Lues, aber sehr häufig sind gerade die grösseren Tumoren nicht in dieser Weise zusammengesetzt, sondern vielmehr hyperplastischer Natur. Man kann davon zwei verschiedene Formen unterscheiden: eine schlaffe oder weiche, und eine indurirte, von denen die letztere zuweilen der amyloiden so ähnlich sieht, dass man sicherlich, bevor man die Jodreaction kannte, sie damit verwechselt hat. Sie besteht in einer Zunahme der Bindegewebselemente und kann auf interstitielle Splenitis zurückgeführt werden, welche zuweilen so erheblich ist, dass die Follikel kleiner und die Pulpe im engeren Sinne

spärlicher werden. Die weiche Form dagegen, von der ich im Archiv VI. S. 425 einen sehr exquisiten Fall erwähnt habe, geht aus einer Vermehrung des zelligen Inhalts, besonders der Pulpe hervor, und entspricht daher wahrscheinlich einem geringeren Grade der Reizung. Beide Formen haben eher Anämie des Parenchyms, zuweilen wirkliche Blässe desselben in ihrem Gefolge, und namentlich die indurirte ist sehr constant mit Verdickungen, halbknorpeligen Anschwellungen, Synechien der Capsel, den Folgen der partiellen oder diffusen Perisplenitis vergesellschaftet.

Auch die Entwicklung dieser entzündlichen Zustände lässt sich zuweilen deutlich übersehen. Unter mässiger Hyperämie schwellen einzelne Theile des Milzparenchyms, entweder in mehr lobulären Heerden, oder in unregelmässer, durch das ganze Organ hier- und dahin ausstrahlender Verbreitung. Sie fühlen sich derber an, sehen auf dem Durchschnitte dunkler, trockener und consistenter aus. Zuweilen bekommen sie ein mehr schwarzrothes, hämorrhagisches Aussehen und sind von den eigentlichen hämorrhagischen Infarkten kaum zu unterscheiden. Später schwindet die Röthung, gewöhnlich von der Mitte aus; während das Gewebe noch trockener und derber wird, bekommt es ein etwas blasseres, zuweilen röthlichgraues Aussehen und von da an beginnt die Bindegewebszunahme deutlich zu werden. Da, wo der Prozess mehr heerdweise auftritt, kommt später eine Verschrumpfung, eine narbige Verdichtung oder Einziehung, wie wir sie an der Leber, den Hoden, der Iris kennen. In manchen Fällen finden sich auch gelbe, härtere Stellen darin, die bei der mikroskopischen Untersuchung wenig Pigment, dagegen viel Fett erkennen lassen und die sich daher auch mehr den gummösen, als den hämorrhagischen Knoten anreihen. Hier dürften also wirklich specifische, charakteristische Localerkrankungen vorliegen.

Wir haben jetzt die wichtigsten inneren Organe in Beziehung auf die activen syphilitischen Prozesse, die in ihnen vorkommen können, besprochen. Ueberall haben wir zwei Reihen von Neubildungen unterscheiden können: eine, welche sich mehr den ge-

wöhnlichen hyperplastischen oder entzündlichen Formen anschliesst, und eine, welche mehr Analogie mit specifischen Irritationen darbietet. Beide kommen, und diess scheint mir besonders wichtig zu sein, darin überein, dass das Bindegewebe oder die ihm äquivalenten Theile z. B. das Knochen- und Markgewebe ihr Ausgangspunkt sind, und dass die specifischen Gewebs-Elemente (Drüsenzellen, Muskelfasern u. s. w.) unter der aus dem interstitiellen Gewebe erfolgenden Wucherung atrophiren und endlich nekrobiotisch zu Grunde gehen. Die einzige Ausnahme davon scheinen nur die Lymphdrüsen und ihre Aequivalente (Follikel, Tonsillen, Milz) zu machen, insofern hier in fast allen Fällen gerade die Drüsenzellen der eigentliche Sitz der nächsten Wucherung sind. Allein diese Ausnahme ist nur scheinbar, denn alle diese Drüsen unterscheiden sich wesentlich von den gewöhnlichen, und wie ich schon an einem anderen Orte bemerkte, sie stehen vielmehr zum Bindegewebe in näherer Beziehung (Cellularpathologie S. 45).

Wir haben ferner gesehen, dass alle diese Prozesse, so sehr sie auch einer activen Wucherung, einer wirklichen Proliferation der Gewebe ihre eigentliche Entstehung verdanken, schliesslich doch einen unproductiven Charakter haben. Denn entweder bilden sie retractile Schwielen und Narben, unter denen die Organe atrophiren oder welche für geschehene Substanzverluste nur den unvollständigsten Ersatz gewähren. Oder, wo sie zu reicherer Zellenentwicklung führen, da verfallen diese Zellen der fettigen Degeneration und es tritt entweder Ulceration oder Nekrose (Nekrobiose) ein. Nur im Umfange der Erkrankungsheerde, da also, wo voraussetzlich die specifische Irritation am wenigsten wirksam ist, wo mehr eine einfache nutritive oder formative Reizung besteht, nur da kommt es zu wirklicher, bleibender Hyperplasie oder excedirender Neubildung.

Am meisten charakterisirt sich unter allen diesen Entwicklungen das Gummigewächs. Unsere Auffassung desselben als eines ursprünglich aus directer Wucherung des normalen Muttergewebes hervorgehenden Gebildes weicht von der gangbaren Auffassung wesentlich ab. Denn, wie ich schon hervorhob (S. 22), seit Petit hat man sich mehr und mehr gewöhnt, die Gummi-

knoten als Anhäufungen von Flüssigkeit zu betrachten. In der That sah man ja, wenn man sie am Lebenden anschnitt und ausdrückte, eine zähe Flüssigkeit oder Gallerte austreten und es gelang so zuweilen eine Heilung herbeizuführen (Morgagni Ep. LVIII. Art. 8. Bertrandi S. 296. Böttcher S. 33). Später hat man selbst die festen Käseknoten als solche Exsudat-Anhäufungen betrachtet (Dittrich, Billroth). Die Erfahrung widerspricht diesen Annahmen. Mag der Knoten weich oder gallertartig oder fest sein, mag er viel Flüssigkeit einschliessen oder sehr trocken erscheinen, immer ist oder war er organisirt, immer ist er das Produkt activer Wucherung. Am genauesten hat ihn, soviel ich sehe, Lebert (Handb. der practischen Medicin. Tübingen 1858. I. 1. S. 370) geschildert, indem er ihn in zwei Zuständen beschreibt. Frisch seien es Anhäufungen kleiner, rundlicher Körper, die sich nicht deutlich als Zellen oder Kerne erkennen liessen, innerhalb einer feinkörnigen Zwischenmasse; später finde man körnigen Detritus mit vielen Eiterkörperchen, Gewebstrümmern und noch erhaltenem Zellgewebe. Diese Schilderung, die sich zunächst auf die Gummiknoten des Zellgewebes selbst bezieht, ist jedoch meiner Ansicht nach nicht ausreichend; auch meine oben mitgetheilten Beobachtungen über die Tubercules profonds des Unterhautgewebes und die Muskelabscesse zeigten eine gewisse Abweichung des Baues derselben von den gewöhnlichen Gummiknoten des Periosts, der Leber, der Hoden, des Herzens u. s. w. Offenbar bedingt die Verschiedenheit des Mutterbodens, seine grössere oder geringere Lockerheit, sein reichlicherer oder spärlicherer Gehalt an Gefässen gewisse Verschiedenheiten, wie sie auch für die Entzündung und für Geschwulstbildungen zutreffen. Insbesondere kann ich aber Lebert darin nicht beitreten, dass die Elemente der jungen Geschwulst keine wirklichen Zellen sein sollten; sie haben vielmehr ursprünglich diesen Charakter im vollsten Maasse und verlieren ihn erst in späterer Zeit. Auch stimmt Lebert's dogmatische Beschreibung nicht mit dem überein, was er z. B. selbst bei der Untersuchung der Gummiknoten im Herzen fand.

Jede Gummigeschwulst ist zunächst eine Bindegewebswucherung, und auch ihre erste Entwicklung entspricht dem Bildungs-

gange der Granulation (Cellularpathologie S. 379). Ihre weitere Ausbildung geschieht aber in zwei Richtungen. Entweder überwiegt die Zellenbildung (Proliferation) und dann wird die Intercellularsubstanz schnell weicher, gallertig, schleimig, oder flüssig; die schmelzende Masse wird puriform, bricht auf und ulcerirt (Unterhautgewebe), oder sie bleibt gallertig und cohärent (Beinhaut). Oder aber die Zellenbildung bleibt beschränkt, die Intercellularsubstanz vermehrt sich, die Zellen behalten den spindel- oder sternförmigen Charakter des Bindegewebes oder erreichen die runde Form der Granulationszellen; dann verfetten sie und es bildet sich der gelbe, trockene Knoten der inneren Organe. In dem ersten Falle gleicht der Prozess mehr den heteroplastischen Vorgängen der Eiterung, der markigen (medullären) Formen des Krebses oder des Sarkoms; im letzteren mehr den hyperplastischen Vorgängen der Sklerose, sowie den fibrösen (fibroplastischen) Formen der Geschwülste. Allein niemals erreichen seine Elemente den vollkommenen Habitus, das eigenthümliche Aussehen der malignen Geschwulstelemente.

Ist dieser Prozess nun ein specifischer, für die Syphilis charakteristischer? Unzweifelhaft gibt es viele Analogien für ihn, und es steht ganz in dem Belieben des Beobachters, diese oder jene Analogie zu wählen, je nachdem er dieses oder jenes Stadium, diese oder jene Form des Gummigewächses zur Vergleichung nimmt. Die eiterige Form lässt andere Analogien zu, als die gallertige; das granulirende (cellulirende, proliferirende) Stadium andere, als das käsige (tuberkelartige, phymatoide). Selbst das Organ macht hier grosse Verschiedenheiten. Bei den Lymphdrüsen haben wir gesehen, dass nicht bloss Tuberkulose und Skrophulose, sondern selbst Typhus und Leukämie in Betracht kommen können, bei der Milz trat uns die Frage des hämorrhagischen Infarktes entgegen.

Sucht man Analogien für den Prozess im Grossen, so finden sie sich nur in der Geschichte der Infektionskrankheiten (Zymosen). Unter allen mir bekannten ist wegen der Mannigfaltigkeit der Localerkrankungen, der Vielfachheit der befallenen Organe und Gewebe, der Reihenfolge der Störungen keiner so ähnlich, als Rotz und Wurm, und es ist gewiss ein natürlicher Gedankengang,

wenn selbst Ricord auf die Möglichkeit gekommen ist, die Syphilis aus dem Rotze abzuleiten. Auch hier beginnt die Krankheit in der Regel mit localen Geschwüren, denen Lympherkrankungen und Bubonen folgen; später kommen Hauteruptionen, Knotenbildungen und Ulcerationen im Unterhautgewebe, im Periost und Knochen, in den Lungen und Hoden, im Larynx und den verschiedensten inneren Organen. Häufig ist der Verlauf sehr chronisch und zuweilen über Jahre ausgedehnt. Auch hier hat man öfters geglaubt, nur eine Form der Tuberkulose vor sich zu haben, weil die Substanz der Knoten die gelbweisse, derbe, käsige Beschaffenheit des sogenannten cruden Tuberkels zeigte. Kann diess irgend etwas beweisen?

Gerade bei der Syphilis zeigt es sich sehr deutlich, dass das morphologische Produkt keinen absoluten Werth hat. Nur durch seine Entwickelung und Rückbildung, durch seine Geschichte, durch sein Leben bekommt es seine Bedeutung. Sucht man ein specielles Produkt, dem es besonders gleicht, so bietet sich eines dar, das ihm überdiess in einem gewissen Maasse zugehört, das lupöse. Pohl (Archiv VI, S. 174) hat in einer sehr sorgfältigen Arbeit die beiden Hauptformen, welche der Lupus darbietet, genau geschildert; wir können sie gleichfalls als weiche und harte, als zellige und fibröse von einander trennen. Forscht man nach analogen Geschwulstbildungen, so bietet sich zunächst das Sarkom (die fibroplastische Geschwulst), dessen beide Formen, die mehr zellige und die mehr faserige ich vor langer Zeit unterschieden habe (Archiv I. S. 195 folg.), und dessen Bildungstypus sich am nächsten der Geschichte des Bindegewebes anschliesst (Cellularpathologie S. 431). Will man endlich eine der fettigen Umbildung der Gummigeschwulst recht ähnliche Veränderung eines analogen Gewebes, so kann man gewiss keine finden, welche dieser Forderung mehr entspricht, als die atheromatöse Umbildung der Arteriosklerose (Endoarteriitis), von der man am Ende noch die Frage aufwerfen könnte, ob sie nicht auch syphilitischen Ursprunges sein könne. Wenigstens fand ich in dem früher (S. 75) erwähnten Falle von offenbar syphilitischer Geschwulst der Dura mater eine beträchtliche Verdickung der von der Geschwulst berührten

Wand der Carotis cerebralis (vgl. Fall X), ganz ähnlich der Verdickung des Endocardiums bei syphilitischer Myocarditis. Auch habe ich gezeigt, dass die Endoarteriitis (der sogenannte atheromatöse Prozess), statt in Verfettung oder Verkalkung, auch einmal in Suppuration ausgehen könne (Archiv I. S. 307, Ges. Abhandl. S. 403). Der Hauptunterschied der fettigen Veränderung in dem Gefässatherom und in der Gummigeschwulst beruht darin, dass bei dem ersteren fast immer wirkliche, grosse Körnchenzellen und ein weichfettiger Detritus entstehen, während bei der Gummigeschwulst die fettig degenerirenden Elemente im Innern der gelben Masse meist überaus klein sind und von fibröser Grundsubstanz getrennt erhalten werden. Eine wirklich atheromartige Umbildung scheint bis jetzt mit Ausnahme des Hodens (S. 49) nur bei Hirngeschwülsten gummöser Art gesehen zu sein. Ich leugne endlich in keiner Weise, dass auch der Tuberkel, freilich weniger in seiner Entwickelung, als in seiner Umbildung, ein nahe liegendes Vergleichsobject darstellt, und ich habe schon bei Besprechung des Hirn-Syphilides gezeigt, wie schwer die Unterscheidung fallen kann. Indess gibt die granulöse, miliare Form, unter der jede Art der Tuberkulose beginnt, doch eine bequeme Unterscheidung ab, die, wenn man noch die charakteristischen Differenzen des Sitzes und der Grösse in Betracht zieht, die Diagnose in der Mehrzahl der Fälle ziemlich sicher stellt.

Was kann man aus allen diesen Vergleichen folgern? Soll man schliessen, dass der Lupus immer syphilitisch, dass die Arteriosklerosis eine Folge der Lues ist? oder dass die Gummigeschwulst ein Sarkom oder ein Tuberkel sei? Gewiss nicht. Wir gewinnen hier nur eine Erfahrung mehr für den Satz, dass Bildung und Rückbildung in der Species an enge Grenzen gebunden sind, dass in den Anfängen fast alle formativen Prozesse einen ähnlichen Gang nehmen, dass die Natur des Organs, in welchem sie verlaufen, ihre spätere Geschichte mitbestimmt, und dass wir daher für jeden einzelnen Ort, für jedes besondere Organ die Prozesse besonders und zwar empirisch bestimmen müssen. Die specifische Reizung der Syphilis verhält sich darin nicht anders, als die einfache Reizung der Entzündung überhaupt, und die Gummi-

geschwulst ist nicht so sehr specifisch, dass wir unsere Kenntniss von der Leber- oder Hodensyphilis einfach auf die Lunge oder das Gehirn übertragen können. Nur das können wir als wesentlichen Erfahrungssatz festhalten, dass die Gummibildungen histologisch nichts darbieten, wodurch sie über das Gebiet bekannter einfach-entzündlicher Produkte hinausreichten, dass sie aber, gleich wie die gewöhnlichen Produkte der Syphilis, in ihrer Geschichte, ihrem Sitze und Vorkommen, ihrer Combination, ihren Folgen Eigenthümlichkeiten darbieten, welche für ihre Diagnose an den genauer studirten Orten sehr greifbare Anhaltspunkte gewähren. An der Arterie wüsste ich vor der Hand eine etwaige syphilitische Erkrankung anatomisch nicht von Sklerose und Atheromasie zu unterscheiden; kommt derselbe Prozess im Muskel oder in einer Drüse vor, so halten wir ihn unbedenklich für syphilitisch, und zwar um so bestimmter, je mehr er in Form eines Knotens, einer Geschwust auftritt, je ähnlicher er dem Sarkom, oder, wenn man will, dem Tuberkel wird.

Freilich kann man nun fragen, ob denn wirklich Syphilis hier zur Discussion stehe oder nicht vielmehr Hydrargyrose? Diese Frage kann man einfach ablehnen. Es ist die Aufgabe der Antimercurialisten, zu beweisen, dass die Hydrargyrose eine gummöse Sarcocele oder Myocarditis oder Laryngostenose, oder eine Iritis erzeuge. Niemand hat etwas der Art je dargethan. Aber es gibt noch einen Grund, der schwer gegen solche Velleitäten wiegt, und das ist die Uebereinstimmung des indurirten Chankers mit den Gummibildungen. Ich habe diese Thatsache immer hervorgehoben (vgl. Canstatt's Jahresber. für 1853. II. S. 66), und sie folgt aus den von Michaëlis, Lebert und v. Bärensprung gegebenen Beschreibungen des Chankers. Der indurirende Grund des Chankergeschwürs zeigt dieselbe Bindegewebswucherung, denselben feinfettigen Zerfall der Elemente, dieselbe Verdichtung, welche die knotige Gummigeschwulst der inneren Theile erkennen lässt. Michaëlis ist sogar noch einen Schritt weiter gegangen, indem er durch Inoculationsversuche zu zeigen gesucht hat, dass gerade dieser Detritus der Träger der inficirenden Eigenschaften,

wie am Chanker selbst, so an den Bubonen sei (Zeitschr. der k. k. Ges. der Aerzte zu Wien. 1856. S. 418. 1857. S. 791).

Die Schilderung von Lebert (Traité d'anat. path. I. p. 179. Handb. der praktischen Medicin. I. 1. S. 344) bezieht sich nur auf das Anfangsstadium der Induration, und der scheinbare Gegensatz derselben gegen seine Darstellung der gummösen Geschwulst erklärt sich einfach daraus, dass Lebert für die letztere seine Beschreibung vielmehr nach dem Anfangsstadium der käsigen Umbildung gewählt hat. Von der Induration sagt er: „Diess Gewebe, das ich bis 6 Millim. dick gesehen habe, hat ein eigenthümliches, blassgelbrothes Aussehen, eine elastische Weichheit und ist glänzend; beim Druck entleert man einen leicht fadenziehenden, etwas trüben und weisslichen Saft. Die Gefässe sind gegen die Oberfläche hin reichlicher und mehr verästelt. Man findet darin hauptsächlich die ovalen oder runden Kerne des fibroplastischen Gewebes, eine gewisse Zahl spindelförmiger Körper und verhältnissmässig wenig vollständige Zellen. Alle diese Elemente liegen zwischen den Fasern des Derma, welche durch diese fibroplastische Exsudation auseinandergedrängt sind." Diess passt aber auch für die Gummiknoten der inneren Organe und umgekehrt kommt in dem Indurationsgewebe dieselbe fettige, körnige Umbildung vor, welche die gummösen Zustände in der Regel charakterisirt. Hier lässt sich kein Unterschied finden.

Wir sind damit an dem Punkte angelangt, von dem wir ausgegangen waren. Welches sind die Unterschiede zwischen secundär- und tertiär-syphilitischen Prozessen? Die anatomische Untersuchung löst diesen Unterschied gänzlich auf. Der indurirte Chanker, den alle Welt für secundär hält, zeigt uns dieselbe Entwickelungsgeschichte, wie die gummösen Knoten, welche als das Hauptkriterium der tertiären Veränderungen betrachtet werden. Die einfache interstitielle Hepatitis, welche tertiär sein soll, gleicht auf das Haar der einfachen interstitiellen Orchitis oder Iritis, welche unzweifelhaft secundär sind. Die indolenten Bubonen der Secundärperiode zeigen in ihrer Art dieselbe Hyperplasie mit kä-

siger Eindickung, wie der Lupus oder die Gummiknoten der Dura mater aus der Tertiärperiode. An demselben Organ finden sich die einfachen und die gummösen Prozesse, die oberflächlichen und die tiefen Erkrankungen. Die Periostitis, die Periorchitis, Perihepatitis, Periiritis verhalten sich zur Ostitis und Osteomyelitis, zur Orchitis, Hepatitis, Iritis interstitialis, wie die oberflächlichen Entzündungen der Haut und der Schleimhäute zu den tiefen Entzündungen des Unterhaut- und Unterschleimhaut-Gewebes. Die einfache Periostitis, welche Exostosen und Nodi, die einfache Periorchitis, welche halbknorpelige und warzige Verdickungen macht, verhält sich zur gummösen Periostitis oder Periorchitis, wie die secundären zu den tertiären Zufällen an der Haut oder den Schleimhäuten.

Eine Ordnung besteht hier so wenig pathologisch, wie therapeutisch, so wenig anatomisch, als klinisch. Zehn Jahre lang erklärt man die Orchitis für secundär und dann lässt man sie tertiär werden. Die tuberöse Form der Iritis, die man als tertiär betrachtet, erweist sich der Chronologie nach als secundär. Von der Leber lehrt Gubler (worin auch Dittrich und Diday beistimmen), dass, obwohl sie stets nur den tertiären Formen der „visceralen" Syphilis ausgesetzt sein soll, ihre Erkrankung schon in früher secundärer Zeit vorkomme. An den Knochen zeige ich eine einfache Form entzündlicher Atrophie, welche constant vor den zerstörenden Formen der Caries und Necrosis auftritt. Hier ist nur Verwirrung. Welches sind die wirklichen Erfahrungen? was ergibt die Beobachtung?

Die Erfahrung lehrt, dass an allen genauer bekannten Localitäten die syphilitische Erkrankung leichtere und schwerere Veränderungen hervorbringen kann. Diess gilt nicht bloss für Haut und Schleimhaut, sondern auch für die eigentlichen Viscera. Die leichteren Erkrankungen gleichen den durch einfache functionelle, nutritive oder formative Reizung erregten Veränderungen; der Charakter ihrer Produkte ist mehr der hyperplastische, wobei freilich in zusammengesetzten Organen die specifischen (höheren) Elemente (Muskel- und Nervenfasern, Drüsenzellen) atrophisch zu Grunde gehen können. Die schwereren Erkrankungen sind entweder mehr cellulöse und dann gewöhnlich ulcerative,

oder mehr fibröse und dann gewöhnlich käsig werdende, ohne dass jedoch zwischen beiden Reihen eine scharfe Grenze gezogen werden könnte. Je langsamer sie sich bilden, um so mehr überwiegt der fibrös-käsige, im engeren Sinne gummöse Habitus; je schneller sie sich entwickeln, um so mehr besteht die Möglichkeit ulcerösen Zerfalls. Diese Langsamkeit oder Schnelligkeit bezieht sich aber mehr auf den örtlichen Verlauf, als auf die Stadien der Krankheit, und es kann daher eben so gut geschehen, dass die ulcerösen Prozesse auf die gummösen (im engeren Sinne) folgen, als umgekehrt. Dagegen entsprechen allerdings im Ganzen die leichteren und oberflächlichen Formen der frühen, die schwereren und tieferen der späteren Zeit der Localerkrankung, nicht des Gesammtleidens. Sowie der ursprünglich einfache Chanker induriren kann zu einer Zeit, wo noch nirgends ähnliche Prozesse bestehen, so beginnt auch fast an jedem anderen Organe, gleichviel zu welcher Zeit nach der Infektion es erkrankt, zuerst die leichtere Form und bald früher, bald später folgt daraus die schwerere. Je innerlicher ein Organ ist, je weniger zufälligen Störungen es ausgesetzt ist, um so später erkrankt es in der Regel, und daher entsprechen nicht selten secundäre Erkrankungen innerer Organe den tertiären Perioden der Gesammterkrankung.

In einem gewissen Sinne ist es daher wohl richtig, secundäre und tertiäre, ja vielleicht sogar quaternäre Prozesse zu unterscheiden, denn die einfachen Reizungen und Entzündungen stehen zu den käsigen Gummigeschwülsten in einem Verhältnisse, wie diese zu den ulcerirenden und erweichenden Formen. Aber man kann diese Scheidung weder der Zeit, noch dem Sitze, noch der Natur des Prozesses nach für die Gesammterkrankung eines Individuums durchführen, so dass man zu sagen berechtigt wäre, dasselbe sei secundär oder tertiär oder quaternär syphilitisch. Diese Scheidung ist nur für die Localaffecte als solche zulässig; das Individuum ist mehr oder weniger lange, mehr oder weniger schwer constitutionell-syphilitisch, und hat dem gemäss mehr oder weniger viele Erkrankungen von Organen, von denen jedes in seiner Weise erkrankt, so dass die primären Zustände des einen den secundären oder tertiären des anderen zeitlich entsprechen können.

Ist diese Ordnung richtig, so fragt es sich, ob sie auch therapeutisch zulässig ist? Man hat gesagt, Merkur sei das Mittel für die secundären, Jod dasjenige für die tertiären Zufälle. Diess würde nach unserer Auseinandersetzung heissen, dass Merkur die leichten und Jod die schweren Zufälle beseitige, ein Satz, der wohl von vorn herein nicht zulässig ist. Im Gegentheil sollte man wohl eher das gerade Gegentheil erwarten, und wie mir scheint, entspricht diess auch der gebräuchlichen, wenngleich schlecht formulirten Praxis. Einen einfachen Chanker (Chancre moux Ricord) behandelt man „einfach", hie und da auch mit Jod, einen indurirten mit Quecksilber. Eine einfache syphilitische Angina heilt man durch Jod, die ulceröse Pharyngitis mercurialisirt man. Jemand, der durch Merkur von einem indurirten Chanker und Rachengeschwüren befreit ist, bekommt Dolores osteocopi, die ersten Vorläufer der Knochensyphilis; man beseitigt sie durch Jod. Auch die fettig degenerirende Gummigeschwulst scheint noch durch Jod zerstreut zu werden. Aber das Uebel recurrirt, es entsteht Caries oder Nekrose; man gebraucht die Schmierkur, und zwar mit dem grössten Erfolge.

Aber weder das Jod, noch der Merkur schützen vor Recidiven. Denn die Vorwürfe, die man dem Merkur in dieser Beziehung macht, gelten auch für das Jod. Plus la maladie pénètre dans l'économie, en perdant de sa specificité et en subissant des transformations qui la rapprochent de maladies graves d'une autre nature, et plus le traitement devient difficile ou impuissant (Ricord, Traité p. 645). Daher schliesst v. Bärensprung mit grosser Consequenz, dass man die Syphilis überhaupt nicht heilen könne, dass man insbesondere durch Merkur nur die Symptome beseitige und die Krankheit latent mache. In der That ist die gangbare Therapie symptomatisch. Wir behandeln die Sarcocele, die Iritis, die Knochenaffectionen, die Rubonen, und wenn sie geheilt sind, so entlassen wir den Kranken aus der Kur. Nach einiger Zeit stellt er sich uns wieder vor: ein neues und noch schlimmeres „Symptom" ist ausgebrochen. Was soll man davon denken? und was ist zu thun?

Die Antimerkurialisten sagen: der Merkur heilt nicht nur nicht, sondern er ist es gerade, der die neuen Symptome macht; lasset

schwitzen und uriniren, ändert den Stoffwechsel und die Ernährung, und ihr kommt sicherer und früher zum Ziel! Wie oft ist nun schon diese Oscillation zwischen Mercurialismus und Antimercurialismus durchgemacht worden! Es ist dieselbe traurige Geschichte, wie die vom Aderlass. Man lese doch den alten Morgagni (Epist. LVIII. Art. 16 sq.), der in den beredtesten Worten und in grosser Breite diese Trübsal schildert; man erfahre, wie schon Valsalva auf rein hydrotherapeutischem Wege die schlimmsten Zufälle geheilt hat, und wie trotzdem immer wieder auf den Merkur zurückgekommen wurde. In ganzen Städten (oder Staaten?) wurde der Antimercurialismus herrschend, donec tandem ad alterutram mercurii adhibendi rationem, ubi lues gravior decoctis non cederet, in iisdem civitatibus reditum est. Wie es in Italien ging, so geschah es in Frankreich, als der Skepticismus von Broussais um sich griff, so in England, als die Erfahrungen von Fergusson missdeutet wurden, so bei uns, als die englische Autorität unsere Praxis beherrschte. Wozu diese Pendelbewegung nun noch einmal wieder durchmachen? wozu alle Erfahrungen der Vorzeit und der Gegenwart, alle Schätze der Literatur und der Tradition, wenn die Frage wieder einfach zwischen Mercurialismus und Antimercurialismus entschieden werden soll? Handelt es sich nicht vielmehr darum, die Grenzen des Merkurgebrauches zu finden, die Garantien gegen seine unläugbaren Gefahren aufzusuchen? Nachdem wir durch tausendfältige Erfahrung wissen, dass die schwersten Zufälle der Syphilis, sogenannte tertiäre Formen, dadurch beseitigt werden können, sollen wir nun wieder erst anfangen, zu beweisen, dass diese Erfahrung schon da ist? Man hält uns entgegen, dass man früher auch die Gonorrhoe mit Merkur behandelte und dass, als man damit aufhörte, die Tripperseuche verschwunden ist. Gewiss, aber hat man nicht auch aufgehört, die wirkliche Syphilis mit Merkur zu behandeln und ist sie verschwunden? Immer hat man in der Verzweiflung wieder zum Merkur zurückgegriffen, und wenn man darin auch immer wieder zu weit gegangen ist, so folgt doch daraus nicht, dass man nun wieder dem anderen Extrem nachlaufen muss, sondern nur, dass man das Gebiet des Merkurs auf die Fälle beschränkt, in denen derselbe wirklich nicht zu entbehren ist.

Es gibt zwei gewichtige Gründe gegen die Ausdehnung des Merkurgebrauches. Erstlich ist es ein überaus eingreifendes Mittel, das den Körper in wichtigen Ernährungsvorgängen angreift. Dass an der Fabel von den mercuriellen Organleiden in dem Sinne der Antimercurialisten nichts ist, habe ich schon gezeigt. Aber dass es eine mercurielle Kachexie (Marasmus) gibt und dass diese den Körper zu neuen Localerkrankungen, namentlich rheumatischen disponirt, dass auf diese Weise für eine nicht getilgte Syphilis neue Heerde gewonnen werden können, das scheint kaum zweifelhaft. Daraus folgt, dass die Quecksilberbehandlung unter grossen Cautelen vorgenommen werden, dass sie gewisse Grenzen finden muss. Aber welches sind diese Grenzen? Diess ist der zweite, in der That höchst bedenkliche Punkt, derselbe, auf den sich auch die Zweifel über das Heilungsvermögen des Merkurs überhaupt gründen. Wir haben kein sicheres Kriterium für die Vollendung der Kur.

Bevor wir jedoch diesen Punkt weiter besprechen, muss ich noch eine theoretische Betrachtung einschalten, die mir höchst entscheidend zu sein scheint. Nachdem man die constitutionelle Syphilis auf eine Kachexie und diese auf eine Dyskrasie zurückgeführt hat, glaubt man sich berechtigt, die Dyskrasie auch als eine dauernde und die Localaffecte nur als Symptome derselben zu betrachten. Die Impfungen von Waller mit dem Blute selbst und die Uebertragung der Syphilis durch den Samen, wofür Porter (Dublin Quat. Journ. 1857. May. p. 257) neuerlichst so viele Beweise beigebracht hat, scheinen die Richtigkeit dieses Schlusses zu bestätigen. Hiergegen muss ich mich bestimmt erklären.

Jede dauerhafte Dyskrasie setzt eine dauerhafte Localerkrankung oder eine dauerhafte Zufuhr schädlicher Stoffe in das Blut voraus (Gesammelte Abhandl. S. 53. Cellularpathologie S. 118). Zuerst bei Gelegenheit der erblichen Phthise habe ich diese Fragen ernsthafter discutirt und zu zeigen gesucht, dass insbesondere häufig die blutbereitenden Organe, vor Allem die Lymphdrüsen sich in einer dauernden Veränderung befinden (Würzb. Verhandl. III. S. 102). Von solchen Punkten aus kann eine Dyskrasie durch viele Jahre unterhalten werden, wenn-

gleich der Begriff der chronischen Dyskrasie noch keineswegs die Nothwendigkeit einschliesst, dass das Blut in jedem Augenblicke krankhafte Stoffe führt. Im Gegentheil können Perioden der Infektion und Perioden der Reinheit mit einander wechseln.

Bei der Syphilis beweist nichts, dass die Infektion anhaltend ist, im Gegentheil drängt die ganze Geschichte derselben, die immer stossweise Eruption der neuen Erkrankungen, die zuweilen selbst febrile Invasion neuer Localisationen, dahin, eine intermittirende Infektion von gewissen Heerden aus anzunehmen. Ein syphilitischer Vater erzeugt nicht nothwendig syphilitische Kinder; ich habe in diesem Augenblicke einen Kranken auf meiner Abtheilung, dem Hr. Dr. Wilms vor kurzer Zeit einen seit 1½ Jahren erkrankten Hoden mit prächtigen Gummiknoten und Hydrocele, 5 Jahre nach einem Chanker, exstirpirt und der während der letzten Jahre zwei gesunde Kinder erzeugt hat*). Ich denke mir demnach, dass das syphilitische Virus allerdings in die circulirenden Säfte gelangt, dass es aber von diesen in die Gewebe, z. B. in die Substanz der Lymphdrüsen (Bubonen) aufgenommen und hier zurückgehalten wird. Hier entstehen nun locale Reizungen, welche die Entfernung des Giftes zum Gefolge haben können, welche aber in der grossen Mehrzahl vielmehr eine Vermehrung der virulenten Substanz und damit die endliche, frühere oder spätere Weiterverbreitung des Uebels bedingen. Jede Localisation ist also zunächst kritisch und depuratorisch für die Säfte, jede kann aber auch wieder infektiös werden.

Die Annahme von Michaëlis, dass nur die fettig zerfallende Masse der Lymphdrüsen und der Chankergeschwüre der Träger der contagiösen Eigenschaften sei, scheint mir nicht bewiesen zu sein. Auch ich habe durch eine Impfung beim Rotze

*) Von besonderen syphilitischen Veränderungen der Placenta, wie sie noch Mackenzie (Canstatt's Jahresbericht f. 1854. IV. S. 378.) beschrieben hat, konnte ich mich bis jetzt nicht überzeugen. Auch Lebert (Traité d'anat. pathol. I. p. 242.) ist davon zurückgekommen. Es scheinen sich gelegentlich dieselben fettigen Degenerationen, Hämatome u. s. w. zu bilden, wie sie auch bei andern endometritischen Zuständen vorkommen.

dargethan (Handb. der Spec. Path. und Ther. II. S. 411), dass der an morphologischen Elementen fast ganz arme, im fettigen Zerfall begriffene Inhalt der Muskelknoten in hohem Maasse contagiös ist, aber ich weiss, dass es auch der wirkliche Eiter ist. Das Contagium haftet an der Flüssigkeit, trotzdem dass die zelligen Elemente zerfallen, aber nicht, weil sie zerfallen. Bei der Syphilis möchte ich eher glauben, dass die trockenen und käsigen Knoten wirklich zur Ruhe gekommen sind, während es mir allerdings gerechtfertigt erscheint, in den feuchten, sei es frischen und gallertigen, sei es älteren und ulcerirenden Gummigeschwülsten die Virulenz noch zuzulassen.

Ist diese Auffassung richtig, so gibt es keine Syphilis ausser den „Symptomen", es sei denn ganz vorübergehend. Sind alle Symptome getilgt, so muss es auch die Syphilis sein, und die „symptomatische" Behandlung ist ganz gerechtfertigt, falls sie nur dahin gelangt, das letzte „Symptom" zu beseitigen. Suchen wir nun Kriterien für die Fortdauer der Krankheit, so müssen wir uns daran machen, die etwa noch bestehenden Heerde aufzufinden, und hier ist es doch gewiss das beste Zeichen für die Richtigkeit unserer Auffassung, dass die Erfahrung der besten Syphilidologen (Ricord, Sigmund) das Bestehen von oft sehr kleinen und vereinzelten Lymphdrüsen-Anschwellungen, z. B. an der Ellenbeuge, als das schlimmste prognostische Zeichen dargethan hat.

Aber nicht alle Krankheitsheerde liegen oberflächlich, nicht alle sind dem Tastgefühl zugänglich. Viele Lymphdrüsen, viele Viscera können krank sein, ohne dass man es zu ermitteln vermag. Darin liegt meiner Ansicht nach die Unzuverlässigkeit der Syphilis-Behandlung. Aber auch hier wird man oft durch eine genaue Untersuchung nachhelfen können, auch hier wird bei fortgesetzter Beobachtung des Kranken sich der Beginn neuer Infektion häufig feststellen lassen. Die Darstellung von Sigmund (Wiener Wochenschr. 1857. No. 19) erörtert diese Verhältnisse in der trefflichsten Weise. Für alle Fälle wird man freilich wohl nie gesichert sein, und daher werden auch immer Täuschungen über geschehene Heilungen wieder vorkommen. Nur sind wir hier mit der Syphilis nicht schlimmer daran, als mit der Mehrzahl der

chronischen inneren Krankheiten, und es ist gewiss nicht gerechtfertigt, die wirksamsten Mittel zurückzuweisen, bloss desshalb, weil sie unsere Diagnose nicht zuverlässiger zu machen vermögen.

Erklärung der Abbildungen.

Fig. 1. Ein Stück des Stirnbeins mit abgelaufener gummöser Periostitis und Ostitis (S. 36).

Fig. 2. Ein Stück des Scheitelbeins mit demselben Zustande, nur in geringerer Ausdehnung (S. 37).

Fig. 3. Schnitt durch einen Gummiknoten der Dura mater (S. 32) bei 16maliger Vergrösserung. In der Mitte das alte Gewebe der harten Haut: a eine innere, a' eine äussere Längsfaserschicht, b eine querdurchschnittene Faserschicht mit Sternzellen, c die innerste, c' die äusserste, etwas geschwollene und getrübte Längsfaserschicht. Von den letzteren beiden gehen, mit immer mehr abweichender Richtung die Wucherungsschichten aus: nach innen eine dünnere, faserige, netzförmige d, nach aussen eine vielfach verfilzte, sehr mächtige, zum Theil schon fettig degenerirende Lage, die bei g in volle Fettmetamorphose geräth. Bei h setzte sich die Geschwulst noch etwas weiter in die Knochenlücke fort, indem sie einen etwas brüchigen Zapfen bildete.

Fig. 4. Schnitt aus einem Hoden mit einfacher syphilitischer Induration (S. 48) bei 24maliger Vergrösserung. Man sieht die gewundenen, mit pigmentirtem und fettig degenerirtem Epithel gefüllten Harnkanälchen, ihre verdickten Wandungen, das zwischen sie eingelagerte und sehr mächtige fibröse Neugebilde.

Fig. 5. Schnitt durch den Rand eines Gummiknotens der Albuginea testis (S. 49) bei 300maliger Vergrösserung. a das sklerotische Bindegewebe der abkapselnden Schicht mit Faserzellen (Bindegewebskörperchen) in parallelen Reihen; b die fettige Metamorphose und Vergrösserung dieser Zellen; c die Umbildung derselben in Körnchenkugeln im nächsten Umfange der käsigen Schicht. Letztere besteht hier aus breiten, anastomosirenden Zügen kleiner, rundlicher und spindelförmiger Zellen d, zwischen denen nur geringe Massen von Fasergewebe sichtbar sind.

Fig. 6. Schnitt durch den Rand eines Gummiknotens der Leber (S. 63) bei 300maliger Vergrösserung. a Sklerotisches Narbengewebe mit Faserzellen um ein verödetes Gefäss; b, b die junge Wucherung, Theilung und Vermehrung der Zellen, die sich in runde, ovale oder kurzspindelförmige umgestalten; dazwischen Gefässlöcher; c, c die am meisten vorgeschrittene Wucherung am Rande der käsigen Masse; d, d die eigentliche Substanz des gelben Knotens mit feinen, aus den jungen Bindegewebselementen

hervorgegangenen Fettkörnchenzellen, die noch in der alten Ordnung liegen.

Fig. 7. Ansicht der Schnittfläche der Scheidewand aus der rechten Herzkammer bei gummöser Myocarditis und Endocarditis (S. 69). Bei e, e das Endocardium des rechten Ventrikels, das bei e′ stark sklerotisch verdickt ist. Bei t, t ragen Trabekeln in die Schnittfläche. Die Herzmuskulatur bei d, d fettig degenerirt; in derselben, dicht unter dem Endocardium, aber in die Substanz eingreifend, die gelben Gummiknoten, in fibröses Gewebe eingekapselt. Natürliche Grösse.

Fig. 8. Eine ähnliche Ansicht vom linken Herzventrikel aus (S. 69). Die Bezeichnung d, d, d, wie in der vorigen Figur; m die Mitralklappe, p der Durchschnitt eines abgeplatteten, schwielig-narbigen Papillarmuskels, in dem nur noch vereinzelte Muskelstreifen liegen. Natürliche Grösse.

Fig. 1.



Fig. 2.



Fig. 4.

Fig. 7.

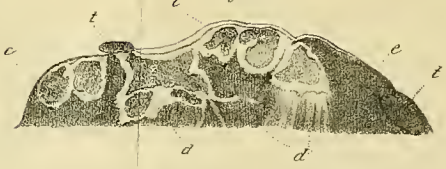

Fig. 8.

Fig. 5.

Fig. 3.
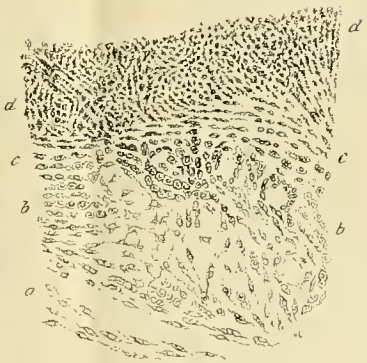
Fig. 6.